LINFOMA NO HODGKIN

2020/2021- Bases de la Medicina Interna I, 2º. Tutor: Enrique Raya Álvarez

Grupo 11: Rafael Fernández Ruiz, Ana Orozco Marín, Cristina Ortega Ángeles, Marta Ortega Gutiérrez, Adrián Ortiz Cuevas, María Otálora Berenguel, Cristina Padilla Aguilera, Cristina Palma Marín, Rocío Palma Mata, Gloria Pelegrín López, Alberto Pérez Díaz, Laura Pérez García, **Julián Pérez Martín**, Laura Pérez Moya, Rosa Pérez Muñoz, Jose Antonio Pérez Sánchez

Facultad de Medicina

Hospital Universitario Clínico San Cecilio, Granada

Introducción. Motivo de consulta

Mujer de 25 años, estudiante de enfermería acude con **artralgias** en *rodillas* y *tobillos* de dos meses de evolución. Además, presenta **nódulos cutáneos dolorosos** en la cara anterior de ambas piernas. Por último, siente una leve sensación de **astenia**. No había recibido fármacos antes del inicio del cuadro.

Exploración física y exploraciones complementarias

En la exploración a la paciente, destacamos **lesiones nodulares**, eritematosas, ligeramente sobreelevadas en cara anterior de ambas piernas.Leve sinovitis de rodillas y tobillos.

En primer lugar se solicitan pruebas analíticas al laboratorio para evaluar la **inflamación** (VSG y PCR). Tras la observación de nódulos cutáneos dolorosos se realiza una **biopsia** de piel. Para llegar a la causa del eritema lodosos y poder tratarla se pide una **radiografía de tórax**, IGRA (contacto con tuberculosis) y ANA (diagnóstico trastornos autoinmunes como LES). Además, para detectar otras **pruebas autoinmune**s se solicitan: ASLO, frotis sanguíneo, factor reumatoide, ACPA, ANCA, HLA, ECA. Y para detectar posibles infecciones se realiza una **serología bacteriana y viral.** Basándonos en los resultados obtenidos, se solicitan además TAC, gammagrafía con Galio y otras pruebas del servicio de Neumología, así como una **biopsia** por **mediastinoscopía**, que nos llevará a nuestro diagnóstico final de **Linfoma no Hodgkin**.

Resultados de las exploraciones

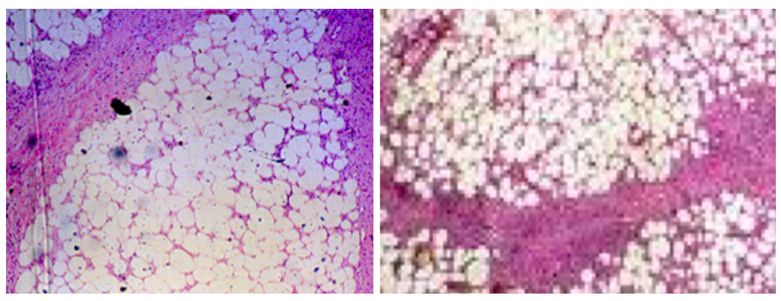

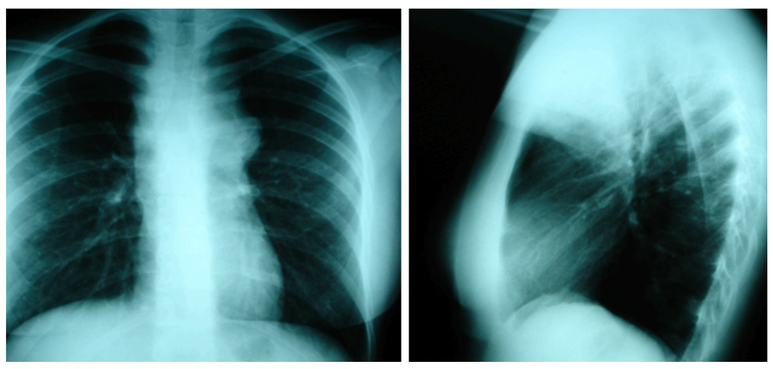

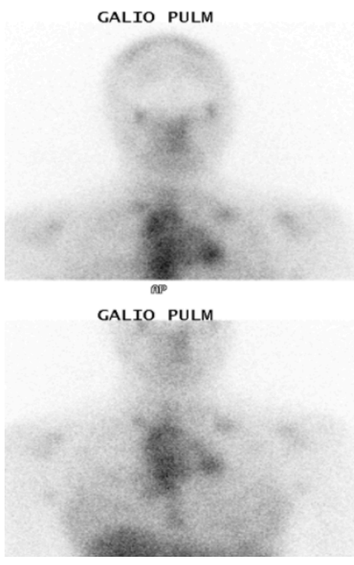

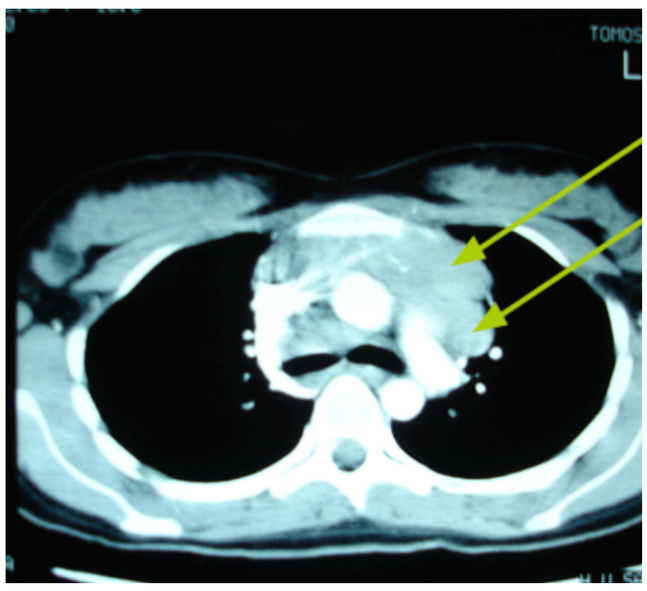

Conclusiones

Antes las lesiones cutáneas de las imágenes, nuestra primera sospecha es que se trate de un eritema nodoso, por lo que realizamos una biopsia que resulta en **paniculitis septal sin vasculitis**, que confirma el eritema. Ante la ausencia de infecciones en las pruebas realizadas nos centramos en otras enfermedades que justifiquen su causa. Ante el **ensanchamiento del mediastino anterosuperior** que muestra la Rx de tórax y TAC, se sospecha de una **adenopatía** que relacionamos con una sarcoidosis o linfoma. Finalmente, para llegar al diagnóstico final, realizamos una biopsia por mediastonioscopia, cuyo resultado anatomopatológico confirma un **linfoma mediastínico B de células grandes** (Linfoma no Hodgkin).

Referencias bibliográficas

1. Duckworth A, Porter D, Ralston S. Ortopedia, traumatología y reumatología. 2.ª ed. Elsevier; 2017
2. Romero Palacios P. Bases de la Medicina Interna, FIsiopatología y Propedeútica Médica. 1ª ed. Granada: Editorial Técnica Avicam; 2021

AGRADECIMIENTOS: Dr. Enrique Raya Álvarez