Asma alérgico persistente grave

2020/2021- Bases de la Medicina Interna II, 3º. Tutor: Pedro Romero Palacios

Grupo 10A: Eliona Lamaj, Chiara Montanaro, Lorena Soler Moreno, Andrea Tejada Lozano, Javier Tellez Hidalgo, Ana Torres Lema, Mercedes Torres Savedra, Alberto Faustino Torres Vergara, Chiara Tusa, Jose Valenzuela Lara y María Luz Valenzuela Rodriguez

Unidad de Neumología, Hospital HLA Inmaculada, Granada

Facultad de Medicina

Motivo de consulta

Mujer de 55 años, empresaria (en contacto con ambiente pulvígeno), fumadora desde los 20 años (ICAT: 8.8 paquetes/año), menopáusica hace un año. Consulta por fatigabilidad precoz y despertares por tos y disnea desde hace un año. Presenta disnea de base grado II, de curso crónico. Además, padece HTA y diversas alergias, que fueron tratadas con inmunoterapias s.c. durante 5 años, hasta hace 30 años. En tratamiento con Losartán y Ozempic (para la HTA); y Ventolín a demanda y Symbicort 160/4.5 mcg 0/0/1.
Antecedentes quirúrgicos de apendicectomía, malla de contención vesical, y mioma uterino.

Exploración física y exploraciones complementarias

Exploración: Destaca AR con sibilantes telespiratorios aislados, espiración alargada y disminución del murmullo vesicular. Carótidas palpables. No ingurgitación ni adenopatía. No presenta edemas ni signos de TVP y tiene pulsos simétricos.
Exploración complementaria: para diagnóstico diferencial de disnea con episodios de disnea nocturna (asma, EPOC e ICC). Espirometría confirmación de asma acorde con los síntomas (patrón obstructuvo). ECG normal descarta ICC, además de no presentar signos y síntomas de esta. Rx normal no descarta EPOC.
Tras realizar el tratamiento para el asma (Nasonex 50 cmg y Foster 100/6 mcg, con Foster a demanda), se comprueba que no se trata de EPOC (la espirometría es normal).

Resultados de las exploraciones

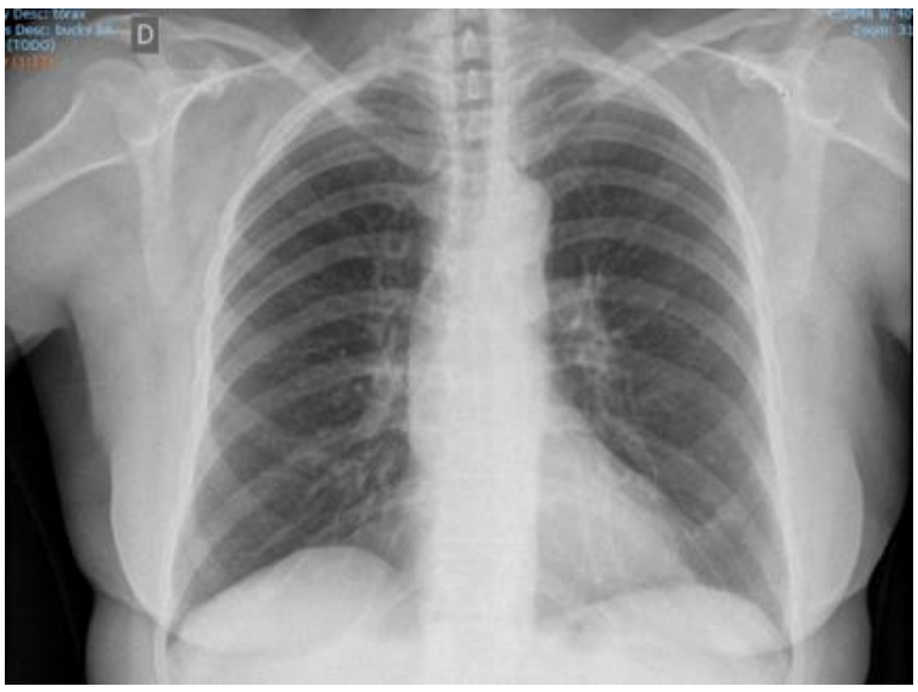

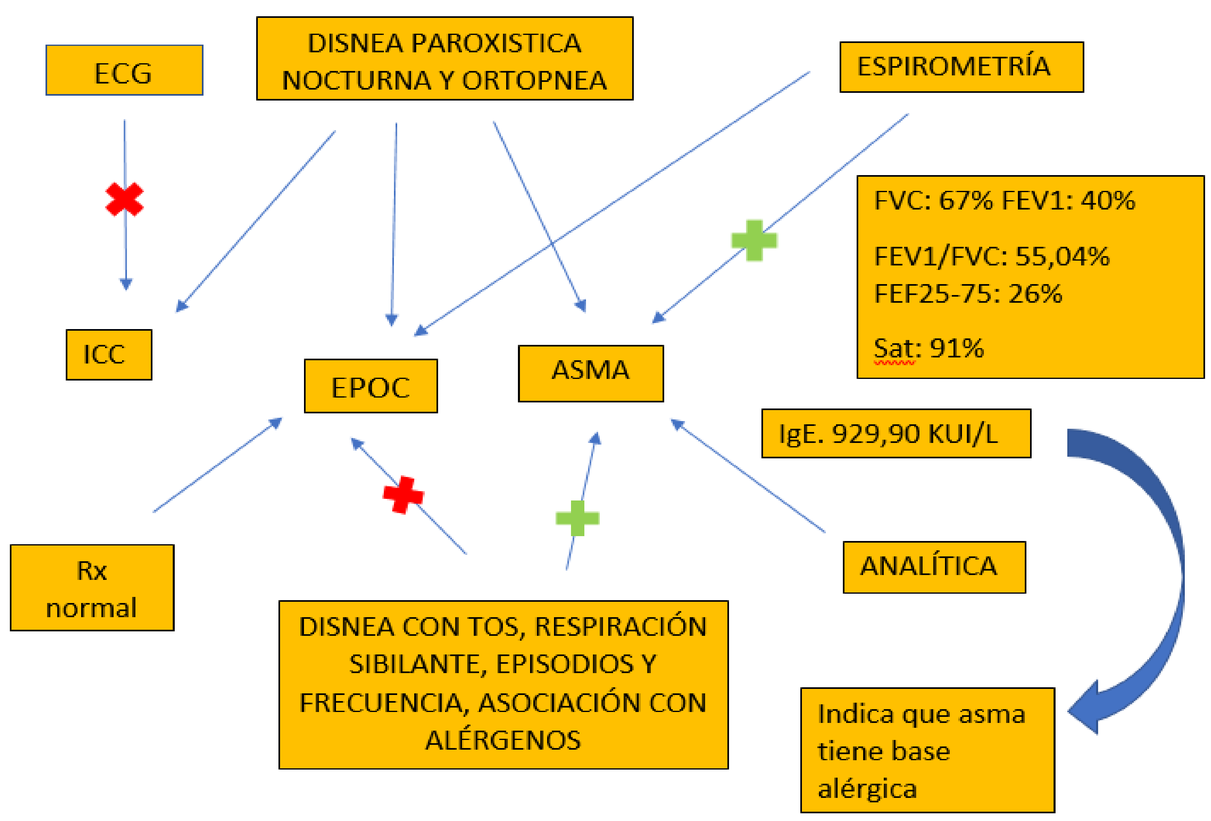

Conclusiones

La paciente presenta síntomas nocturnos frecuentes y un FEV1 < 60% teórico, junto al resto de la exploración física y las pruebas complementarias, concluimos que puede tratarse de **Asma moderado persistente e intrínseco, mal controlado clínicamente.** En cuanto al tratamiento hemos propuesto según la guía GEMA principalmente una terapia fija, con CGI a dosis bajas junto a LABA. También se le aconseja dejar de fumar. Tras este tratamiento, la paciente se encuentra clínicamente estable y los valores espirométricos se han normalizado, lo que confirmaría el diagnóstico de asma.

Referencias bibliográficas

1. Sociedad Española de Neumología y Cirugía Torácica. *GEMA: Guía Española para el Manejo del Asma*. 5ª edición. Madrid: Luzán5. 2020
2. Felson B, Weinstein AS, Spitz HB. *Principios de radiología torácica. Un texto programado.* 4ª edición. Madrid: McGraw-Hill. 2013
3. CC. Graham D, Nicol F, Robertson C. *Exploración clínica*. 13ª edición. Barcelona: Churchill Livingstone. 2014
4. Laso, FJ. *Introducción a la medicina clínica. Fisiopatología y semiología*. 3ª edición. Madrid: Elsevier Masson. 2015
5. Dimitrova Karaboycheva G. *Manual de español médico para estudiantes de medicina*. 1º Edición. Valencia. 2013

Queremos, en primer lugar, agradecer su ayuda y apoyo a nuestro tutor Pedro Romero, por habernos guiado en este proyecto y haber resuelto nuestras incontables dudas. Por otro lado, no podemos olvidarnos de quien se ha ofrecido a ser nuestra amable paciente. Por último, pero no menos importante, dar las gracias a nuestros compañeros, que estamos seguros de que van a disfrutar con interés de la lectura de este poster.