HERNIA HIATAL

2020/2021- Bases de la Medicina Interna II, 3º. Tutor: Eduardo Redondo Cerezo

Macarena Largo, Carlos Romero, Raquel Salas, Marta Sánchez, Antonio Sánchez Cabello, Enrique Sánchez, Antonio Sánchez Merino, Carmen Sánchez, Isabel Santisteban, Carlos Sastre, José Antonio Segura, Fernando Selles, Juan Pedro Serrano y Antonio Sierra.

Servicio de Aparato Digestivo del Hospital Universitario Virgen de las Nieves

Introducción. Motivo de consulta

Mujer de 78 años diagnosticada de hernia de hiato. El motivo de consulta fue el deterioro de los síntomas de reflujo crónico y el aumento de la disnea. Alrededor del cincuenta por ciento de los pacientes con hernia de hiato sufren de reflujo gastroesofágico, así como de otros síntomas como la disnea. Este último síntoma podría explicarse como consecuencia de un paro pulmonar.
Es importante destacar que la disnea había sido más grave en los últimos seis meses, sin olvidar un episodio de neumonía leve por aspiración hacía tres años. Sufre de hipertensión grave e insomnio pero por lo demás, gozaba de buena salud.

Exploración física y exploraciones complementarias

Paciente delgada, buen estado, pero con astenia (por la disnea).
Exploración física: Frecuencia respiratoria disneica, auscultación cardiaca rítmica, auscultación pulmonar con ausencia total de sonidos respiratorios en el tórax izquierdo, examen abdominal normal y saturación de oxígeno inicial del 92%.

Los **análisis de sangre** de rutina mostraron anemia, hipercolesterolemia media e hipertrigliceridemia.

Resultados de las exploraciones

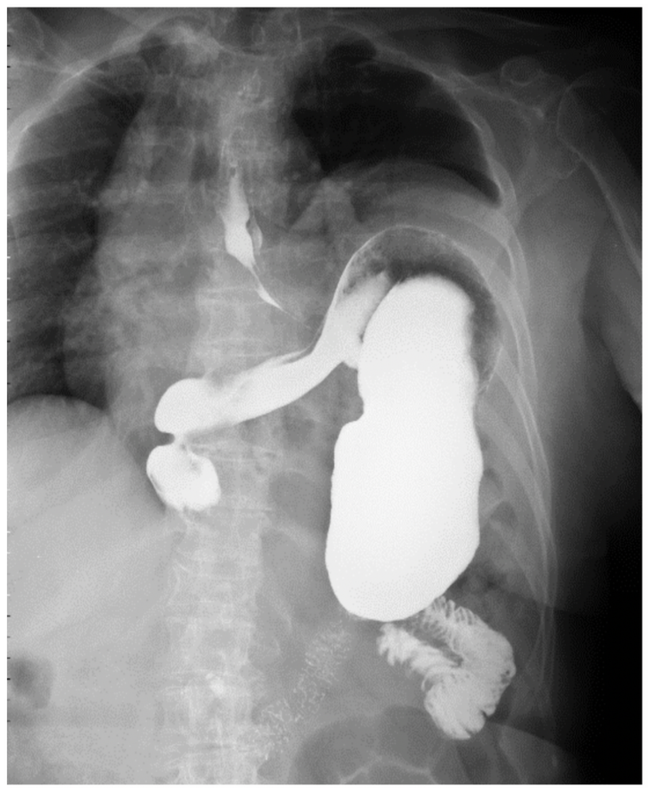

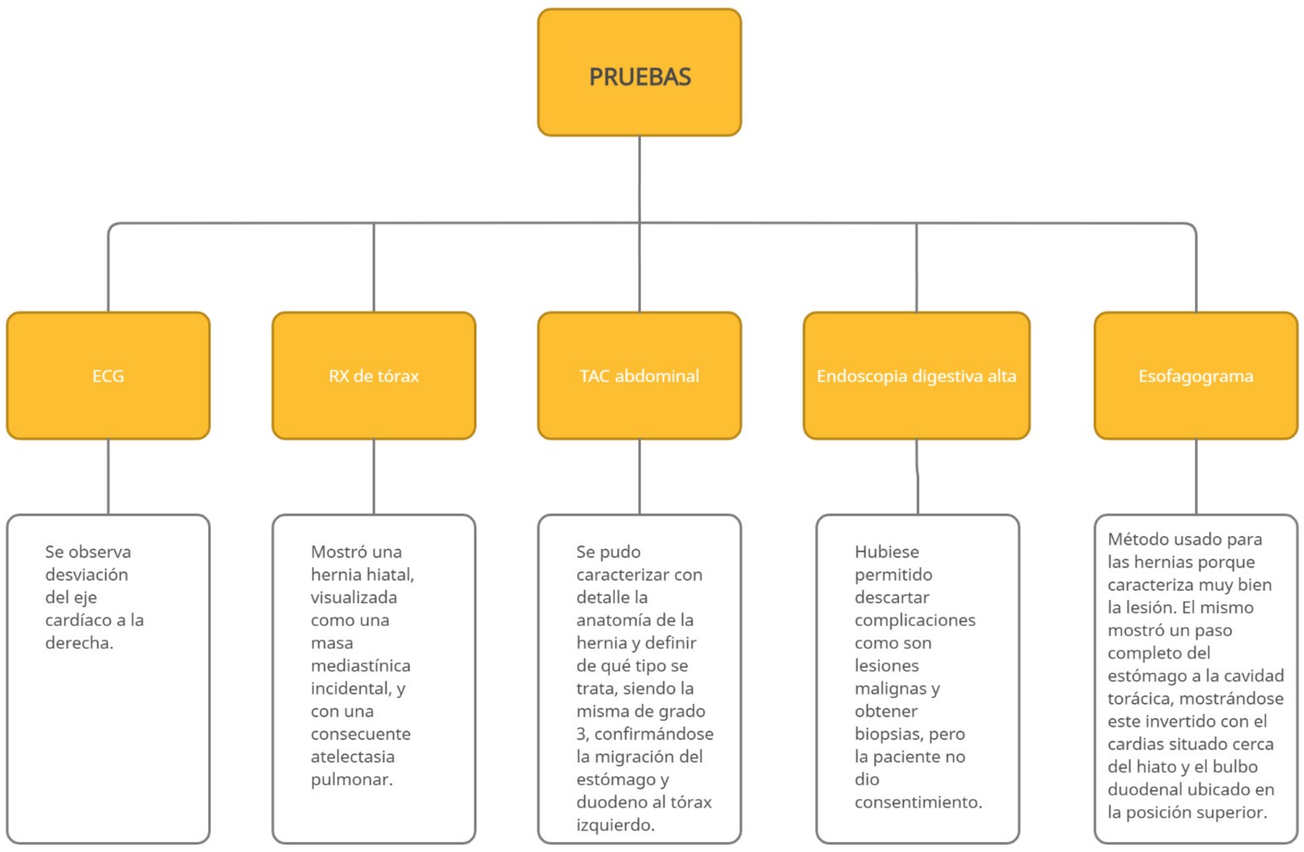

Conclusiones

Los puntos claves para realizar el **diagnóstico** son las pruebas por reflujo gastroesofágico, acidez estomacal, dolor de pecho o abdominal. En nuestro caso, fue clave la realización del esofagograma de bario que mostró el paso completo del estómago y parte del duodeno a la cavidad torácica. Además, la ausencia de ruidos en el tórax izquierdo, nos indica la pérdida del parénquima pulmonar en ese hemitórax. La información aportada por las diferentes pruebas nos permitió llegar al diagnóstico de una hernia hiatal gigante con la migración al tórax de todo el estómago y parte del duodeno.

En cuanto al **tratamiento**, para paliar los síntomas respiratorios se llevó a cabo una intervención quirúrgica de bario con el objetivo de desplazar la cavidad gástrica a su posición original y erradicar la pérdida funcional y orgánica del pulmón izquierdo. Para paliar los síntomas del reflujo se llevarán a cabo medidas farmacológicas e higiénico-dietéticas, o bien podríamos llevar a cabo una técnica antirreflujo.

Referencias bibliográficas

1. Montoro Huguet M, García Pagán J. Problemas comunes en la práctica clínica. 2nd ed. Barcelona: Jarpyo; 2012.
2. Gomollón García F, Ponce García J. Tratamiento de las enfermedades gastroenterológicas. 3rd ed. Barcelona: Elsevier Doyma; 2011.
3. Guía clínica de Hernia de hiato [Internet]. Fisterra.com. 2020 [cited 6 December 2020]. Available from: https://www.fisterra.com/guias-clinicas/hernia-hiato/
4. Baltzer P. Diaphragmatic hernia: diagnostic approaches with review of the literature. European Journal of Radiology. 2005; 54(3):448-459.
5. Farreras, Rozman C, Cardellach F. Farreras-Rozman Medicina Interna. 19th ed. Barcelona: Elsevier; 2020. p. 760-772.
6. Redondo-Cerezo E, Sánchez-Manjavacas N, Fernández R. A Woman With Increasing Dypsnea. Gastroenterology. 2009;137(3):e3-e4.