Síndrome Coronario Agudo

2020/2021- Bases de la Medicina Interna II, 3º.
Tutor: Jose Antonio Ramírez Hernández

María Elena Rodríguez Quesada, María Rodríguez López, Paula Rojo Avilés, Melania Rollán García, Enrique Rodríguez Hidalgo, Daniel Robles Murcia, Teresa Rodríguez Gómez, Irene Rodríguez Morales, Cristina Rivas Pérez, Miriam Rodríguez Fernández, María José Rodríguez Torrubia, Sara Rodríguez Torrubia

Facultad de Medicina, Universidad de Granada

Introducción

Dolor opresivo centrotorácico de intensidad creciente, irradiado al brazo izquierdo, acompañado de sudoración y náuseas. Posibes causas de dolor torácico: síndromes coronarios agudos, disección aórtica, tromboembolismo pulmonar, neumotórax a tensión, taponamiento cardíaco o rotura esofágica.

Métodos

Hombre de 51 años, antecedentes de HTA en tratamiento con enalapril, sobrepeso y vida sedentaria.

Exploración física

- TA 150/110
- PVY normal
- Abdomen globuloso, depresible. Pulsos palpables a todos los niveles, simétricos y fuertes.
- Auscultación cardíaca rítmica 86 lpm. Auscultación pulmonar normal.

Pruebas complementarias

ECG: ritmo sinusal, QRS estrecho y **elevación del segmento ST**, en las derivaciones V1 a V6.

Todos estos hallazgos nos llevan a un diagnóstico de Síndrome Coronario Agudo con elevación de segmento ST (SCAEST).

- Analítica: determinación seriada de niveles de troponina.

Resultados de las exploraciones

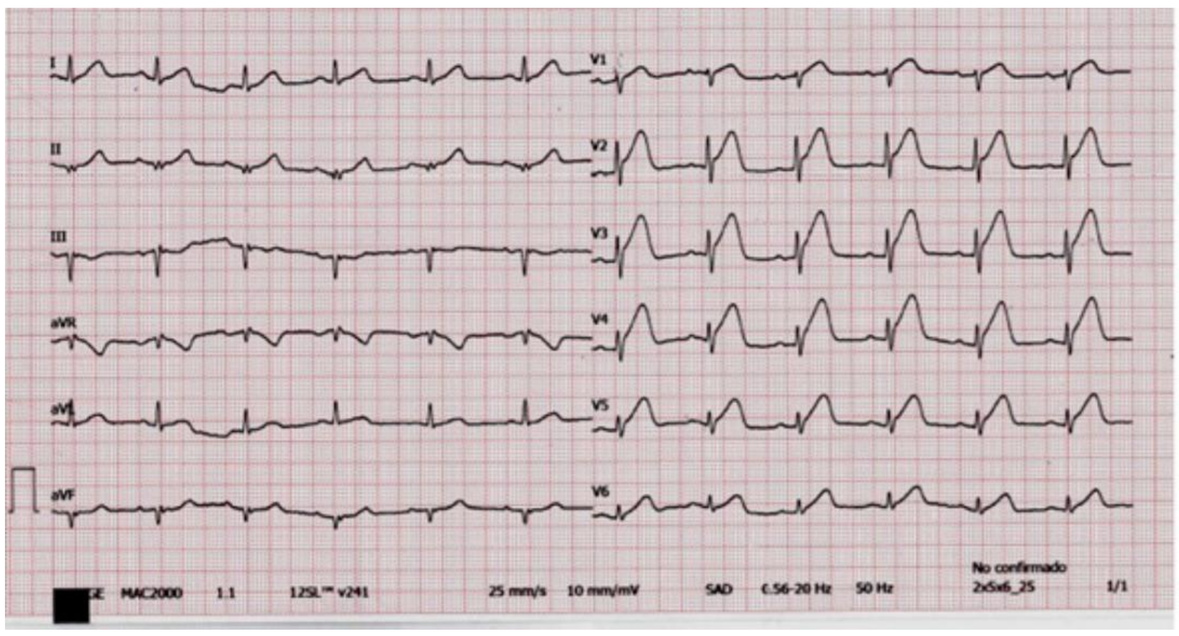

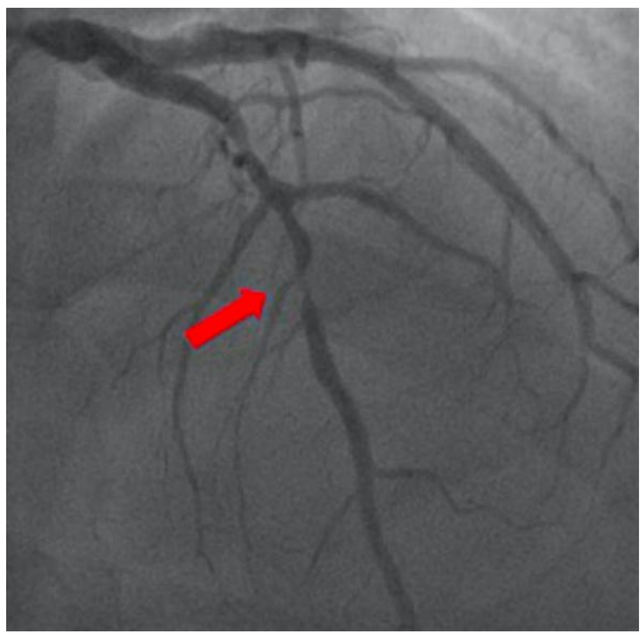

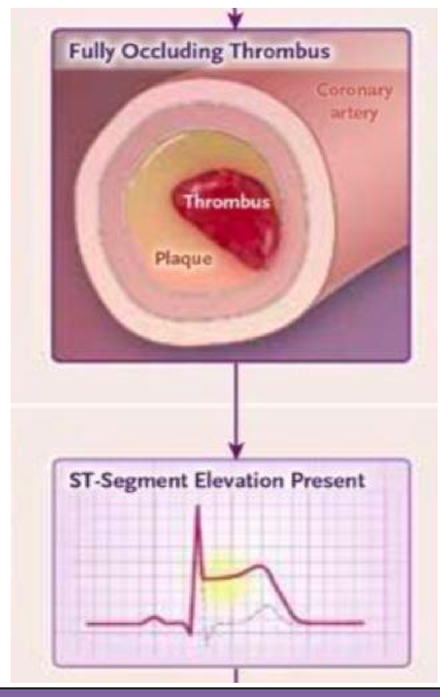

Conclusiones

Con la anamnesis, exploración física y las pruebas complementarias hemos llegado al diagnóstico de **Síndrome Coronario Agudo con elevación de ST**. Al afectar a las derivaciones precordiales V1 a V6, concluimos que hay un infarto en la cara anterior del corazón.

El **mecanismo fisiopatológico** por el que se origina este síndrome es la obstrucción completa de una arteria coronaria como consecuencia de la rotura y/o erosión de una placa aterosclerótica y formación de un trombo.

En cuanto al **tratamiento de reperfusión** se plantean dos opciones:

-Farmacológico con un agente fibrinolítico en centros donde no esté disponible en tiempo y forma la posibilidad de realizar una angioplastia primaria.

- Intervención coronaria percutánea primaria con STENT.

Referencias bibliográficas

1. Anderson JL, Morrow DA. Acute Myocardial Infarction . The New England Journal of Medicine; 2017. Disponible en: https://www.nejm.org/
2. Liby P. Mechanisms of Acute Coronary Syndromes and Their Implications forTherapy. The New England Journal of Medicine; 2013. Disponible en: https://www.nejm.org/
3. Antman E, Loscalzo J. Infarto del miocardio con elevación del segmento ST. En: Longo DL, Fauci AS, Kasper DL, Hauser SL, Jameson JL, Loscalzo J, editores. Harrison principios de la medicina interna.
Vol 2. 20 ed. McGraw-Hill; 2019. p. 1872-1885.
4. Vázquez R. et al. Dolor torácico genérico. 2 ed. Sevilla: Conserjería de Salud; 2007.
5. Vergallo R, Crea F. Atherosclerotic Plaque Healing. The New England Journal of Medicine; 2020. Disponible en: https://www.nejm.org/
6. Ibáñez B, James S, Agewall S, et al. 2017 ESC Guidelines for the management of acute myocardial infarction in patients presenting with ST-segment elevation: TheTask Force for the management of acute myocardial infarction in patients presenting with ST-segment elevation of the European Society of Cardiology (ESC).Eur Heart J. 2017.