Amiloidosis Secundaria AA

2020/2021- Bases de la Medicina Interna II, 3º. Tutor: Antonio Osuna Ortega

GRUPO: Ana Maldonado Muñoz, Laura Mancilla Pérez, Jose María Manzano Hernández, Inés Marín Burdallo, Silvia Sofía Marina Urriola, Francisco Márquez Borrueco, Alba Martín Hernández, Marta Martínez Arredondo, Alejandro José Martínez García, María Luisa Martínez Jiménez, Cristina Martínez Martínez, Andrea Martínez Rodríguez, Paola Masetti Zannini.

Facultad de Medicina

Hospital Universitario Virgen de las Nieves, Granada.

Introducción

La amiloidosis se compone de un grupo heterogéneo de enfermedades en las que proteínas del plasma normalmente solubles se depositan en el espacio extracelular en una forma fibrilar anormal, insoluble. La amiloidosis secundaria (AA) se caracteriza por depósitos de fibrillas en el tejido extracelular, que se componen de fragmentos de proteína A amiloide sérica (SAA), una proteína reactante de fase aguda. Suele darse en el contexto de un proceso inflamatorio, o estar asociado a ciertas neoplasias.

Caso Clínico

Motivo de consulta: Varón de 33 años que presenta **disnea** de esfuerzo, Síndrome de **apneas-hipopneas** del sueño, **ortopnea**, **edemas** palpebrales y de MMII tras largos periodos sentado, **tos con secreciones** y diarrea intensa.

Antecedentes: Diagnóstico de Fibrosis Quística, recientemente sufre de Insuficiencia Pancreática, además de colonización bronquial por Pseudomonas Aeruginosa e infección por Achromobacter Xylosoxidans y Scedosporium Apiospermum. En tratamiento para todo lo anterior.

Exploración física y exploraciones complementarias

HALLAZGOS DE LA EXPLORACIÓN FÍSICA

- **General**: IMC bajo (18.9), Hipotensión (101/67), palidez de piel y mucosas. Signo de la Fóvea (por **edemas**): Positivo.
- **Cardiorrespiratoria** (por **disnea**, **ortopnea**, **tos**, además de la fibrosis quística de base): Sin hallazgos significativos.
- **Abdominal** (por diarrea): Normal, no megalias.
- **Renal** (por posible síndrome nefrótico): Normal

SECUENCIA DE EXPLORACIONES COMPLEMENTARIAS

1. **Analítica** → Determinar estado general. Posible síndrome nefrótico.
   Albumina: 344 mg (normal < 30mg/24h).
   Proteinuria: 33159 mg/24h (normal <150mg/24h)
2. **Ecografía:** Exploración altamente eficaz, rápida e inocua para el paciente.
   Ecografía abdominal → Determinar estado general del abdomen. Normal
   Ecocardiografía → Descartar posible patología cardíaca que explicase edemas y disnea. Sin hallazgos significativos
3. **Rx Tórax** → Valorar el estado de la enfermedad pulmonar previa del paciente y descartar posibles complicaciones derivadas. Normal
4. **Biopsia de la mucosa rectal** → Valorar el origen del síndrome nefrótico. Menos invasivo que biopsia renal. Resultados positivos de IHQ para un acúmulo de **amiloide de tipo AA**.

Resultados de las exploraciones

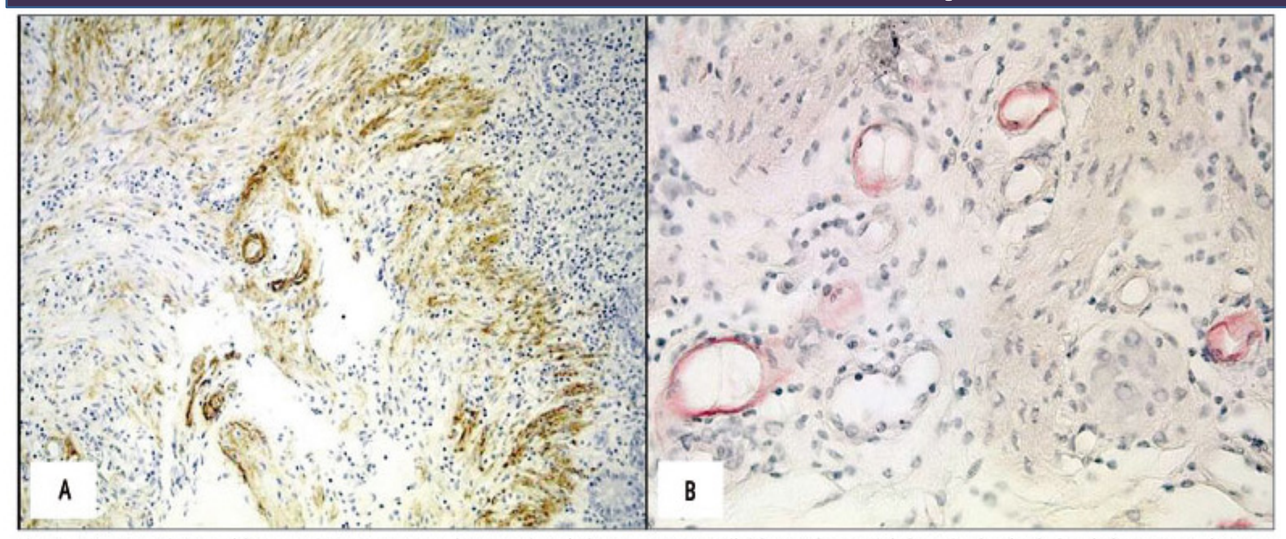

Fig. 1. A: Imagen inmunohistoquímica que muestra la expresión de la proteína A-amiloide en el material depositado alrededor de los vasos submucosos. B: Tinción rojo Congo sin permanganato, en la que se muestra la presencia de material amiláceo característico.

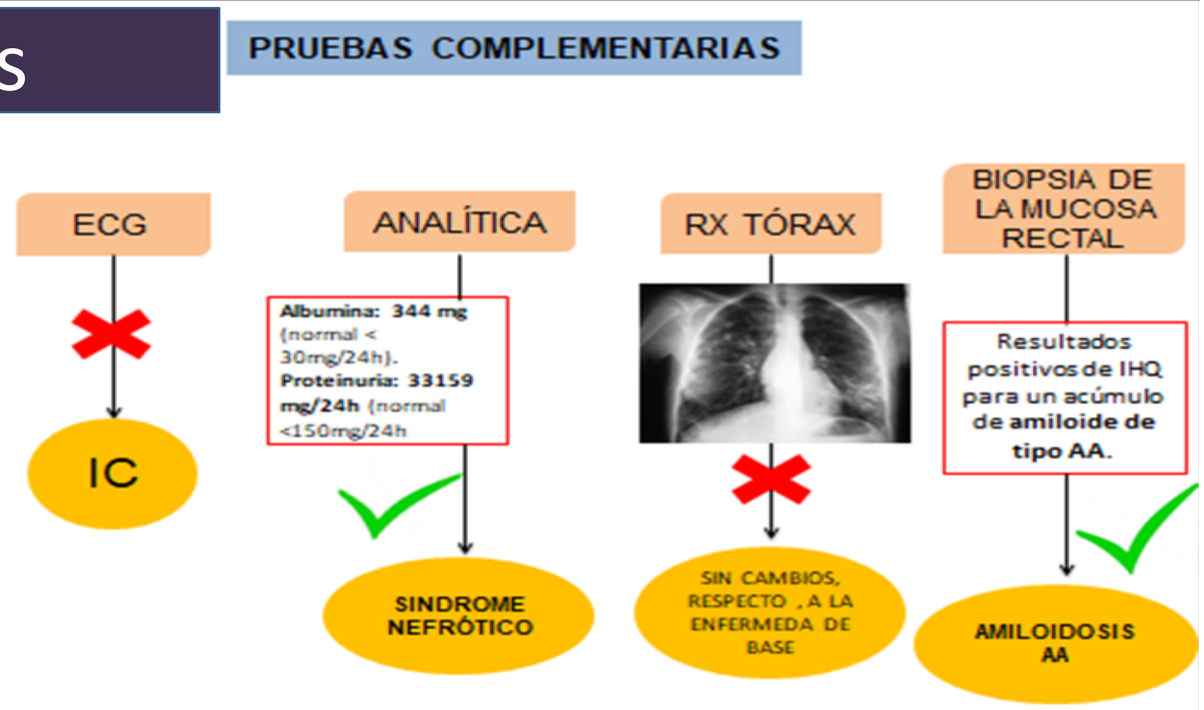

Conclusiones

Con la exploración física y pruebas complementarias hemos llegado al diagnóstico de **Amiloidosis secundaria AA con depósito de material amiloide tipo A.** No existe un tratamiento curativo, pero sí sintomático, que consiste en hemodiálisis, administración de antibióticos, infusión de albúmina, y diuréticos (ahorradores de potasio y furosemida) para el tratamiento de los edemas causados por el síndrome nefrótico.

Referencias bibliográficas

1. Castro del Pozo S de, Pérez Arellano JL. Sisinio de Castro Manual de patología general . 8a edición. Barcelona; 2020.
2. Prieto Valtueña JM, Noguer Molins L, Balcells Gorina A. Exploración clínica práctica . 28a edición. Barcelona: Elsevier; 2016.
3. Domarus A von, Farreras Valentí P, Rozman C, Cardellach López F. Medicina interna. 19a edición. Barcelona: Elsevier; 2020.
4. Longo DL, Harrison TR. Harrison principios de medicina interna. 19a edición. México: McGraw Hill; 2012.
5. Lado Lado, F., Ferreiro Regueiro, M., Cabana González, B., Díez Díez, V., Maceda Vilariño, S. y Antúnez López, J., 2000. Amiloidosis.
6. Guzman F. Introducción a la medicina clínica. 4a edición. Barcelona. Elsevier; 2020.