Síndrome Nefrítico

2020/2021- Bases de la Medicina Interna II, 3º. Tutor: Dr. Antonio Osuna Ortega

Grupo de prácticas 6A: Ismael Lobato Palacios, Laura León Aguilar, Manuel Linares Barrero, Clara Linares González, Pablo López González, Samuel López Correa, Alba María Lomas Yeste, María Isabel López Bustos, Francisco Lozano Sánchez, Pablo Luise Toronjo, María Luque Moral, María Macanás Benavides, María Dolores Machuca Carmona, Sandra Maldonado Biryukova

Facultad de Medicina

Hospital Universitario Virgen de las Nieves, Granada

Introducción

Motivo de consulta: **Crisis hipertensiva** (210/120) y **edematización de miembros inferiores y palpebral**. Se valora origen cardiovascular, como insuficiencia venosa o cardíaca; origen renal, como insuficiencia renal o problemas en la filtración glomerular (síndrome nefrítico o síndrome nefrótico); origen farmacológico o alérgico; origen hepático, como insuficiencia hepática.

Exploración física y exploraciones complementarias

Paciente de 25 años con infecciones urinarias de repetición

Antecedentes: NAMC. Episodio de convulsión secundario a crisis hipertensiva. Dislipemia inflamatoria. Intervenida por VPH. Fumadora activa y no realiza ejercicio físico de forma habitual. Presenta **anemia ferropénica**. ITUs de repetición. Refiere **artralgias** difusas habituales. Refiere un episodio de hematuria macroscópica hace 4-5 años. Tratamiento habitual con anticonceptivos orales, ferrogradumet.

Inspección: **TA: 150/100**. FC: 96, Afebril. Discreta **palidez de mucosas**

Edemas: **signo de fóvea positivo ++(grado II)**.

Exploración abdominal: Normal. Abdomen blando y depresible, no doloroso a la palpación. No organomegalia. Puño-percusión negativa. Sin signos de peritonismo.

Auscultación cardiorespiratoria: Rítmica sin soplos

Resultados de las exploraciones

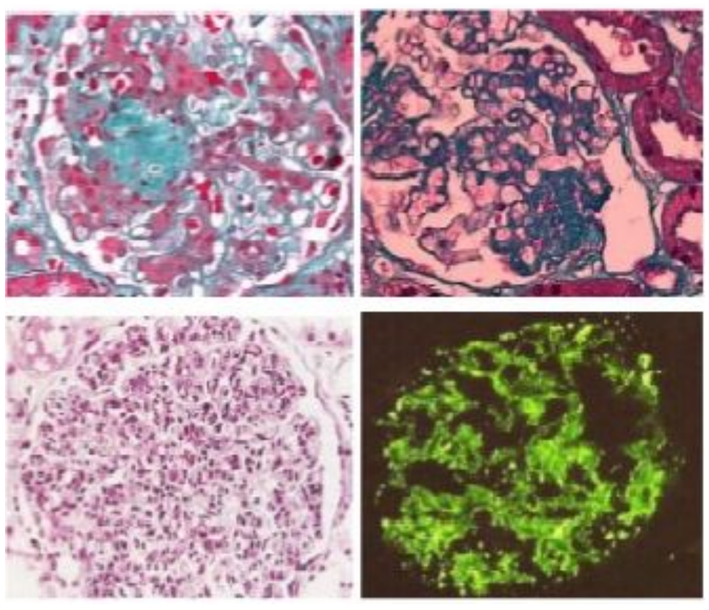

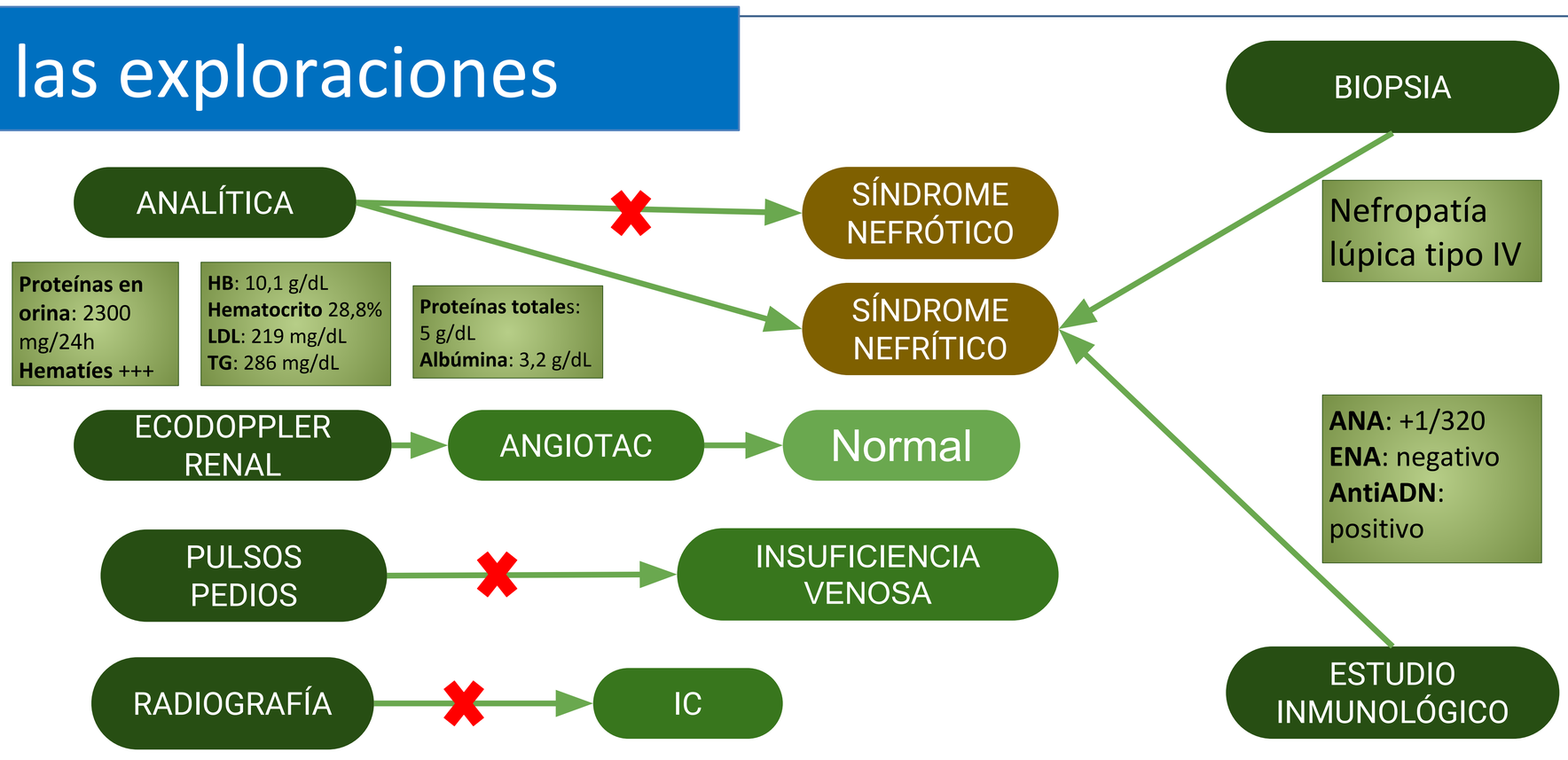

Conclusiones

La anamnesis, inspección, auscultación y radiografía permiten descartar causa cardíaca. La analítica de sangre y orina descartan una causa hepática. La inflamación glomerular produce daño capilar, de ahí que aparezca hematuria(y se perpetúe la **anemia**); un aumento de la permeabilidad que explica la **proteinuria**; y un aumento de la filtración glomerular con la consecuente retención de Na+ y agua, lo que lleva a la **hipertensión arterial y al edema**. La paciente cursa con **artralgia** (característico del síndrome nefrítico). Para averiguar la causa del síndrome nefrítico, se realizó un estudio inmunológico, cuyos resultados eran, característicos del **lupus**. Para determinar el avance de la enfermedad y precisar su tratamiento, se realizó una biopsia, confirmando así la existencia de una **nefropatía lúpica**.

SÍNDROME NEFRÍTICO	SÍNDROME NEFRÓTICO
Hipertensión severa	Sin hipertensión
Hematuria	Hematuria puede o no
Proteinuria leve (2300 mg/24h)	Proteinuria masiva (>3500 mg/24h)
Edema ++ (inicio facial)	Edema ++++
Albúmina normal	Hipoalbuminemia
Orina no espumosa	Orina espumosa

Referencias bibliográficas

1. Pérez Arellano, JL. Sisinio de Castro: Manual de Patología General. 7th edition. Barcelona. Elsevier Masson; 2013.
2. Olivares, R., Fregoso, M. and Rodríguez, J., Fisiopatología. La Ciencia Del Porqué Y El Cómo; Elsevier, 2018.
3. Robbins LS, Cotran SR, Kumar V. Patología Estructural y Funcional. 10a ed. S.A Elsevier España, 2018.
4. senefro.org