ANEURISMA DE AORTA DESCENDENTE.

2020/2021- Bases de la Medicina Interna II, 3º. Tutor: Francisco Navarro Pelayo

MIEMBROS DEL GRUPO 5B: Elena Juárez García, Irene Lázaro Mirón, David Iriarte Urdiain, Javier Jerez García, María Lanceta Patón, Sukaina Lamrani Mohamed, Paula Inmaculada Lastra Aguilar, Inés de Lázaro Ramírez, Miguel Lanzac Berrocal, María Dolores Iglesias Almagro, María del Pilar Lara Gómez.

Facultad de Medicina

Hospital PTS

Introducción. Motivo de consulta

Mujer de 71 años que acude a consulta por dolor retroesternal desde de hace más de un mes, con episodios previos de forma aislada y en aumento con los días. El dolor no se acentúa con el ejercicio, pero sí con el esfuerzo físico de levantar peso, aunque esto no acentúa la disnea. Se localiza en la región precordial, más retroesternal y epigástrica, con irradiación a la espalda. En posición decúbito supino le mejora el dolor. Además, presenta tos seca y sensación de ahogo.

Anamnesis y exploración física

Mujer de 71 años de edad, con antecedentes de hipercolesterolemia, EPOC, HTA grado 2/3 descontrolada, accidentes isquémicos transitorios de repetición y úlcera duodenal con episodio previo de hemorragia digestiva alta por consumo de AINES.

Inspección y palpación normales.
Auscultación cardíaca sin ritmos anormales ni soplos, **auscultación respiratoria** sin ruidos. FC 90 lpm, FR 16 rpm, ambas normales. HTA 160/100.
Saturación de oxígeno normal: 98%.

Exploraciones complementarias

Analítica para medir hemograma y marcadores de daño miocárdico.
ECG para confirmar ritmo, frecuencia y posibles patologías.
Rx de tórax para posible ensanchamiento.
Ecocardiografía para probables lesiones cardiovasculares.
Esofagograma por posible diagnóstico de patología esofágica.
Angio- RNM, prueba fundamental para lesiones de vasos.

Resultados de las exploraciones

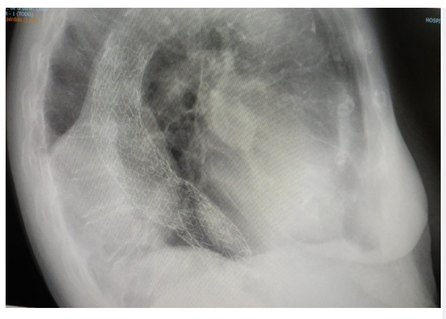

- Electrocardiograma → Normal
- Radiografía de tórax → Postero - anterior en bipedestación; Lateral; Lateral → Aumento densidad últimas vértebras torácicas por ensanchamiento de aorta descendente
- TA: 160/100
  Frecuencia pulso: 98 lpm
  FR: 16 rpm
  Saturación O2: 94%
- Esofagograma baritado → Normal
- Ecocardiograma → Regurgitación mitral; Hipertrofia ventricular izq con dilatación aurícula dcha.; Miocardiopatía dilatada con fracción de eyección conservada > 55%
- Angio - RMN → Aneurisma ateroesclerótico toraco - abdominal → Dilatación fusiforme aorta descendente con irregularidad en su contorno por arterioesclerosis

Diagnóstico concluyente con Angio-RNM.

Imagen de Angio-RNM.

Conclusiones

Con la exploración física y algunas pruebas complementarias hemos llegado al diagnóstico de **aneurisma de aorta descendente** agravado por la situación de miocardiopatía e hipertensión arterial, por lo que deben ser controlados con tratamiento debido a que son los desencadenantes. El **angio-TAC** ha sido la prueba concluyente para determinar el diagnóstico. Respecto al tratamiento es necesario una intervención quirúrgica , para ello se ha implantado una prótesis en la aorta torácica descendente, entre el arco aórtico distal y la aorta descendente.

Referencias bibliográficas

1) Ahmed R, Ghoorah K, Kunadian V. Abdominal aortic aneurysms and risk factors for adverse events [Internet]. Vol. 24, Cardiology in Review. Lippincott Williams and Wilkins; 2016 [cited 2020 Dec 13]. p. 88–93. Available from: https://pubmed.ncbi.nlm.nih.gov/25580705/
2) Sokolov V V., Rubtsov N V., Redkoborodyĭ A V., Chernaia NR, Parkhomenko M V., Muslimov RS. Vybor optimal'noĭ taktiki lecheniia patsientov s rassloeniem niskhodiashcheĭ aorty. Angiol Sosud Khir [Internet]. 2019 [cited 2020 Dec 13];25(1):115–9. Available from: https://pubmed.ncbi.nlm.nih.gov/30994617/
3) Tratado de Medicina Interna. Lee Goldman, MD, Dennis Arthur Ausiello, MD and Andrew I. Schafer, MD. 25ª ed. Barcelona: Elsevier; 2016
4) Manual de Patología General. Sisinio de Castro (7ª ed.). Barcelona, Pérez de Llano, JL
5) Shakibaie F, Hall JC, Norman PE. Indications for operative management of abdominal aortic aneurysms [Internet]. Vol. 74, ANZ Journal of Surgery. ANZ J Surg; 2004 [cited 2020 Dec 13]. p. 470–6. Available from: https://pubmed.ncbi.nlm.nih.gov/15191485/
6) Powell JT, sweeting MJ, Thompson MM, et al. Endovascular or open repair strategy for ruptured abdominal aortic aneurism: 30 day outcomes from IMPROVE randomised trial. BMJ. 2014;348:f7661.