ACCIDENTE CEREBROVASCULAR ISQUÉMICO

2020/2021 - Bases de la Medicina Interna II, 3°. Tutor: Dr. Francisco Navarro Pelayo

Grupo 5A: Alejandro Guillén Moya, MªJesús Guirado Iruela, Rosa Habib-Allah Dominguez, Zaid Haddad Asfouri, MªJosefa Hermoso Vela, Miguel Ángel Hernández Marín, Javier Ernesto Hernández Rodríguez, MªJosé Hernández Sáez, Lucía Hinojosa Ramirez, Alicia Hoces Fernández, Ana Homs Estevez, Gabriele Gazzaneo, Antonio Felipe Ibañez Aljarilla, Alicia Ibañez Vellido.

Introducción. Motivo de consulta

Varón de 75 años hipertenso, obeso y exfumador con antecendentes de medicación anticoagulante y antihipertensiva
Acude a consulta por alteración de la marcha y lenguaje.
Presentación aguda hemilateral de debilidad muscular, paresia y disestesia junto con afasia

Exploración

Exploración física

- **Constantes vitales:**
TA 160/100, FC 120 lpm
- **Glasgow de 11**
- Desequilibrio en la marcha
- **Auscultación cardíaca:**
Tonos arrítmicos con disociación centro-periférica y frecuencia media ventricular descontrolada

Exploración neurológica

- Desviación oculo-cefálica izquierda
- Hemianopsia homónima derecha
- Afasia de características mixtas
- Parálisis facial supranuclear derecha
- Hemiparesia e hipoestesia de extremidades derechas de predominio braquial y Babinski en la pierna derecha

Pruebas complementarias

- **Analítica básica**: hemograma normal
- **Electrocardiograma**: Fibrilación auricular con frecuencia media ventricular controlada
- **TAC**: "signo de la cuerda" (hiperdensidad en la cisura de Silvio por presencia de un trombo ocluyendo la arteria cerebral media)

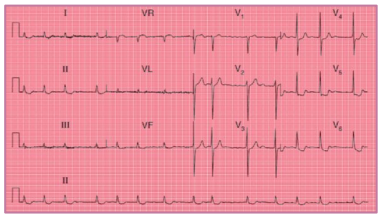

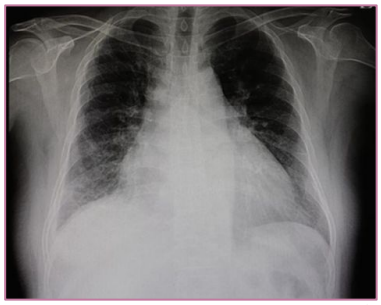

SÍNTOMAS DE APARICIÓN BRUSCA — Debilidad muscular, Paresia, Afasia, Parestesia, Desviación oculo-cefálica izquierda

FACTORES DE RIESGO — HTA, Obesidad, Ex-fumador, Sedentarismo

SOSPECHAS DE:

- MASAS CEREBRALES
  - tumor
  - granulomas
  - quistes
- Absceso cerebral (causa improbable)
  - instauración aguda
  - no fiebre
- CAUSAS METABÓLICAS
  - Hipoglucemia severa
- OTRAS CAUSAS
  - Crisis hipertensiva (posible ictus isquémico por vasospasmo)
- Hematoma subdural/epidural
- Hemorragia cerebral

ACV

EXÁMENES COMPLEMENTARIES

- **GLUCEMIA** — Normal
- **ECG** — Fibrilación auricular
- **ECOCARDIOGRAMA**
  - Disfunción Mitral Mixta
  - Dilatación Auricular Izquierda
  - Esclerosis Aórtica grado medio
- **TAC** — nos confirma origen según
  - **SIGNOS DE HEMORRAGIA** — **ACV HEMORRÁGICO**
  - **SIGNOS DE ISQUEMIA** — **SIGNO DE LA CUERDA (TAC)** confirma: ACV isquémico por oclusión de la Arteria Cerebral Media
- **RX DE TÓRAX**
  - Cardiomegalia global
  - Patrón congestivo intersticial (ambas bases)
  - Líneas de Kerley → ICC
  - Edema intersticial (pre-alveolar)

ICTUS ISQUÉMICO TROMBÓTICO

Conclusiones

Mediante las exploraciones y pruebas complementarias llegamos al diagnóstico de **Accidente Cerebro Vascular Isquémico**, debido a la oclusión de la arteria cerebral media por un trombo.
El paciente es derivado a la Unidad de Ictus. La primera medida terapéutica es el mantenimiento de las constantes y las vías respiratorias. Asimismo, se administran anticoagulantes y antiagregantes, se realiza un seguimiento y tratamiento de los factores de riesgo cardiovasculares y se plantea un programa de rehabilitación motora y del lenguaje, sin olvidarnos de una vigilancia que evite un posible ictus hemorrágico.

Bibliografía

1. **Farreras Rozman. Medicina Interna. 19ª edición. Barcelona: Elsevier España, S.L.U; 2020.**
2. **Laso Guzmán, F. Javier. Introducción a la medicina clínica. 4ª edición. Barcelona: Elsevier España, S.L.U; 2020.**
3. **Pérez Arellano, José Luis. Sisinio de Castro. Manual de Patología General. 8ª edición. Barcelona: Elsevier España, S.L.U; 2020.**
4. **Carrillo ER, Garcilazo RYJ, Lee CD, et al. Signo de la arteria cerebral media hiperdensa. Med Int Mex. 2012;28(4):384-388.**