Hiperaldosteronismo Primario

2020/2021-bases de la Medicina Interna II

Facultad de Medicina

Miembros del grupo: Marta Calatayud Galeano, Ignacio Carrión Jaén, Javier Carmona García, Celia Chaparro Galera, Sara Cervilla Gutiérrez, Paula Castro Martínez, Carmen Carlota Carvajal Ortega, Alba María Candón García, Álvaro Chavernas Cano, Andrea Casas Hormigo, Elena Camacho Moral, Ángel Castillo Ramírez, Emanuelle Cavazzoli y Nilavan Sathasivam.

Hospital Virgen de Arrixaca

Introducción

Mujer de 31 años derivada a consulta hospitalaria por presentar HTA sin respuesta a las medidas higiénico dietéticas y tratamiento farmacológico habitual (olmersartan/hidroclorotiazida 40/12,5mg). Es importante tener en cuenta sus antecedentes de síndrome ansioso (sin tratamiento) y alfa-talasemia. Historia familiar de HTA e infarto agudo. Tratándose de HTA en paciente joven las posibilidades que se barajan son hipertensión esencial, renal, afectación cardiovascular, o por la toma de fármacos y tóxicos. Comenta que presenta cefaleas ocasionales y calambres musculares. Se requiere una analítica con la retirada del tratamiento para establecer diagnóstico.

Métodos

En la exploración física de la paciente se obtienen los siguientes datos:
- **FC de 112lpm → Taquicardia Sinusal**
- **PA de 185/115 → Presión Arterial alta**

Sospecha: una hipercalcemia derivada de hiperparatiroidismo o una hipopotasemia asociada a un hiperaldosteronismo.
- Pedimos analítica: especial interés en comprobar los niveles de calcio (que nos podría confirmar un hiperaldosteronismo), de potasio y de renina (estos últimos nos darían datos para confirmar un hiperaldosteronismo).
Tras los resultados, la sospecha de un hiperaldosteronismo es mayor.
Para confirmarlo, solicitamos las siguientes pruebas de imagen:
- Ecografía, TAC, resonancia y test de sobrecarga salina

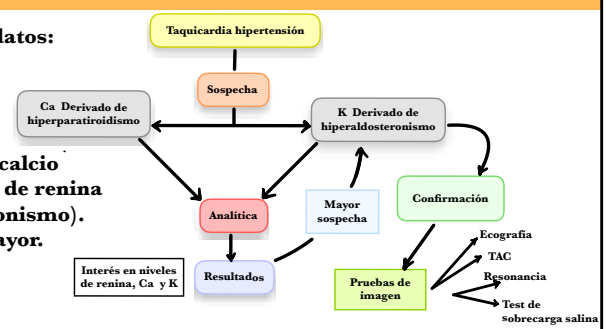

Resultados

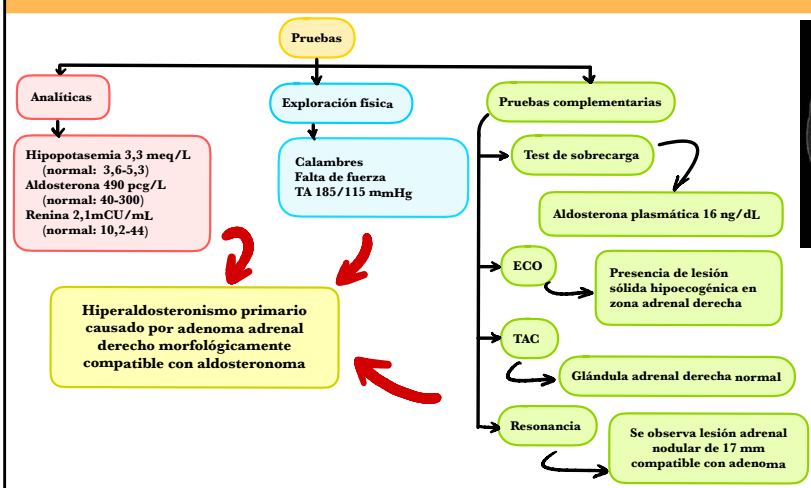

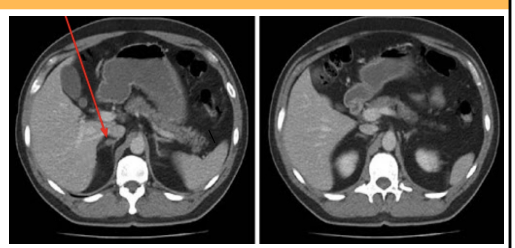

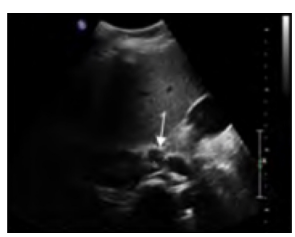

Conclusión

Las pruebas complementarias confirman el diagnóstico de un hiperaldosteronismo primario causado por un adenoma adrenal derecho.
Por tanto, el tratamiento estará encaminado a disminuir los niveles de aldosterona con el objetivo de normalizar la presión arterial y los niveles de potasio. Para ello, podemos usar, por un lado, una terapia invasiva como la adrenalectomía laparoscópica unilateral con posterior supervisión del caso. Por otro lado, se podrán emplear también fármacos. En el caso de la paciente, se inició tratamiento con espironolactona 25mg (1-0-0), doxazosina 8mg (0-0-1) y potasión 600mg (1-0-0) y se indicó tratamiento quirúrgico sin la necesidad de realizar cateterismo venoso suprarrenal. Tras la cirugía, la paciente se encuentra asintomática, con buen control de tensión arterial sin tratamiento, y niveles de potasio corregidos.

Referencias

- Funder, J. W., Carey, R. M., Mantero, F., Murad, M. H., Reincke, M., Shibata, H., Stowasser, M., & Young, W. F., Jr (2016). The Management of Primary Aldosteronism: Case Detection, Diagnosis, and Treatment: An Endocrine Society Clinical Practice Guideline. The Journal of clinical endocrinology and metabolism, 101(5), 1889–1916. https://doi.org/10.1210/jc.2015-4061
- Grossman, Ashley B. Aldosteronismo primario [Internet]. Manual MSD para profesionales. 2020 [Última revisión jul. 2019]. Disponible en: https://www.msdmanuals.com/es-es/professional/trastornos-endocrinol%C3%B3gicos-y- metab%C3%B3licos/trastornos-suprarrenales/aldosteronismo-primario?query=hiperaldosteronismo%20primario
- Young WF, Calhoun DA, Jacques WM, et al. Screening for Endocrine Hypertension: An Endocrine Society Scientific Statement. Endocr Rev, 2017 Apr; 38 (2): 103–122
- Funder JW, Carey RM, Mantero F, et al. The Management of Primary Aldosteronism: Case Detection, Diagnosis, and Treatment: An Endocrine Society Clinical Practice Guideline. J Clin Endocrinol Metab. 2016 May;101(5):1889-916. https://doi: 10.1210/jc.2015-4061