PACIENTE CON EPOC

2020/2021- Bases de la Medicina Interna II, 3º. Tutor: Bernardino Alcázar Navarrete

Aida Elhadri Egea, Javi Bolívar Arroyo, Águeda Caballero, Marina del Águila Rodríguez, Raúl Anaya Andrades, Elena Arnaiz Oliva, Leila Amat Pastor, Juan Almagro Moreno, Miryam Ahdani Arenas, Francisco Belmonte Alonso, Javi García de la Oliva, María Bernal Arenas,Paula Felices Lázaro

Servicio de Neumología del Hospital de Alta Resolución de Loja, Granada

Historia Clínica

Paciente de 62 años, fumador de 1 paquete al día durante 44 años.. Trabajó en la construcción y en la agricultura (en contacto con animales como gallinas, conejos y animales domésticos). En consulta de medicina interna se le ha relacionado una anomalía genética compatible con el síndrome de Beals.

MOTIVO DE CONSULTA: Disnea de esfuerzo, motivo de consulta general en consultas de neumología.

Se sospecha de EPOC por la presencia de síntomas respiratorios en un paciente fumador.

Exploración clínica

- Paciente consciente, orientado, buen estado general.
- Inspección general: paciente eupneico en reposo.
- No presenta ni cianosis ni acropaquias.
- Saturación de Oxígeno SpO2: 97%
- Auscultación cardíaca: tonos rítmicos. Ausencia de soplos.
- Auscultación respiratoria: murmullo vesicular conservado sin ruidos sobreañadidos.
- No presenta edema en miembros inferiores

Analítica dirigida

- Analítica anodina - poco relevante.
- Únicos valores fuera del rango de normalidad:
  - Leucocitos 11’33 Referencia 3’9-10’2
  - Potasio 5’30 Referencia 3’50-5’10
  - Colesterol T 255 Referencia 140-200
  - LDL (calculado) 180 Referencia 10-130

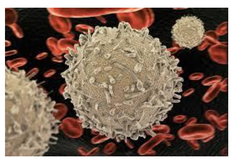

Exploraciones complementarias

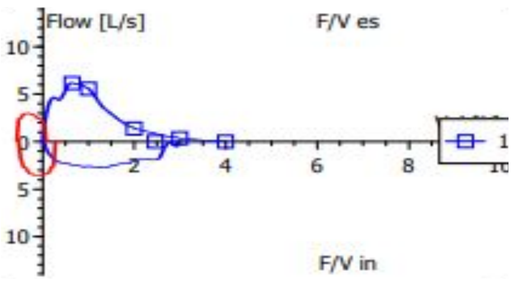

		Medl	P	%(Ml/T)
FVC	[L]	3.99	4.01	99.4
FEV 1	[L]	2.46	3.15	77.9
FEV 1 % FVC	[%]	61.54		
DLCO/VA	[mmol/min/kPa/L]	1.35	0.93	69.2

En la imagen TAC hay evidencias de zonas de enfisema hiperinsuflado centrolobulillar y paraseptal, predominantemente en los lóbulos superiores.

Esta imagen es compatible con una disminución de la DLCO, lo que concuerda con los datos de la espirometría

Riesgos: Los riesgos de esta prueba son algo mayores que los de rx de tórax, hay una radiación mayor.

FEV1/FVC es menor del 70% por lo que podemos deducir que hay EPOC.

Otro dato importante y que está presente en EPOC es que FEV1 es menor del 80%.

Los valores de DLCO están por debajo de la normalidad, otro dato característico de EPOC.

Las complicaciones de la espirometría son infrecuentes y es una prueba asequible, de fácil manejo y enorme rentabilidad clínica.

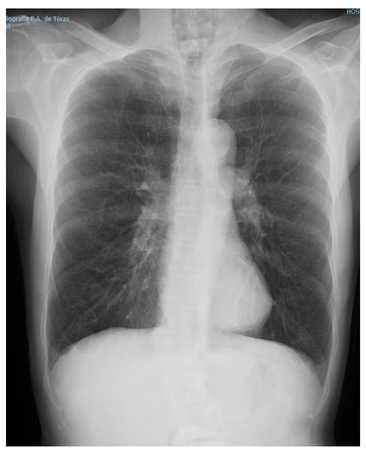

La Rx de tórax indica hiperinsuflación de este, ya que observamos hemidiafragmas aplanados.

Riesgos: La exposición a la radiación en esta prueba es mínima, pero aún asi existe una pequeña probabilidad de desarrollar cáncer. A pesar de esto el beneficio de un diagnóstico exacto es ampliamente mayor que el riesgo.

Diagnóstico

Diagnóstico final: EPOC leve fenotipo no agudizador. Enfisema centrolobulillar y paraseptal de predominio en lóbulos superiores. Se ha realizado diagnóstico diferencial con asma, tromboembolismo pulmonar, insuficiencia cardíaca, enfermedad intersticial pulmonar y anemia.

Disnea de grado 0 e intolerancia al ejercicio unidos a los resultados del estudio funcional (FEV/FVC y DLCO disminuidos que revelan un aumento del aire atrapado con una obstrucción del flujo aéreo, hipoxemia e hipercapnia y descenso de la capacidad de difusión. Patrón obstructivo) como síntomas principales que nos orientan al diagnóstico de enfisema. El valor de DLCO de 7.07 mmol/min/kPa que está por debajo de los valores normales y lo que se aprecia en el TAC, que se pueden ver zonas con enfisema van a confirmar el diagnóstico.

EPOC LEVE CON FENOTIPO NO AGUDIZADOR, CUYA CAUSA PROBABLE ES EL TABAQUISMO ACTIVO

Fundamentos del tratamiento

Respecto a la administración farmacológica se prescribirán broncodilatadores de efecto prolongado (24h) como LABA o LAMA. Acorde a las características del paciente, se utilizará bromuro de tiotropio ya que personas de edad avanzada tienen menor respuesta beta adrenérgica. Si este tratamiento no tuviese los efectos deseados, podría combinarse con un LABA, como indacaterol.

El tratamiento deberá complementarse con deporte, dejando el hábito tabáquico y evitando ambientes con humo o sustancias irritantes.

Conclusiones

Nuestro paciente ha llegado a consulta con dificultad al respirar, especialmente cuando se llevan a cabo actividades que requieren mayor esfuerzo físico, de ahí la afirmación primaria de disnea de esfuerzo. Al conocer que nuestro paciente es fumador severo y que ha trabajado en ambientes con productos corrosivos para las vías aéreas, se sospecha de EPOC, ya que la disnea es el síntoma más relevante en éste, siendo muy relevante su diagnóstico precoz. La disnea en EPOC es un síntoma progresivo e invalidante, pudiendo evolucionar nuestro paciente a un futuro fenotipo agudizador. Sin embargo, siguiendo los consejos de tratamiento y la administración farmacológica, además de recomendar la *vacuna antigripal otoñal,* se logrará reducir los síntomas.

Referencias bibliográficas

1. J. López Mejías, P. Ramis Bisellach, Andrea Kern, López Mejías. El flujo máxiimo espiratorio medio (MMEF) en los asmáticos. Archivos de Bronconeumología. Publicado Septiembre 2015 [Citado el 10/12/2020]. https://www.archbronconeumol.org/es-el-flujo-maximo-espiratorio-medio-articulo-resumen-S0300289615327800
2. Subiza, Javier. Pruebas Funcionales Respiratorias. Clínica Subiza. Sin Publicar. [citado 21/11/2020]: https://www.clinicasubiza.com/Enfermedades/PruebasDiagn%C3%B3sticas/Pruebas/PruebasFuncionalesrespiratorias.aspx
3. Rubio M, Morales Chacón B, Rodríguez Hermosa JL. Exacerbación de la EPOC. Arch Bronconeumol. 2010;46(Supl 7):21-25.
4. Núñez-Naveira L, Montero-Martínez C, Ramos-Barbón D. Oxidación, inflamación y modificaciones estructurales. Arch Bronconeumol. 2007;43(Supl 1):18-29.
5. Marc Miravitlles, Juan José Soler-Cataluña, Myriam Calle, Jesús Molina, Pere Almagro, José Antonio Quintano, Juan Antonio Riesco, Juan Antonio Trigueros, Pascual Piñera, Adolfo Simón, José Luis López-Campos, Joan B. Soriano, Julio Ancochea, Guía Española de la EPOC (GesEPOC). Tratamiento farmacológico de la EPOC estable, Atención Primaria, Volume 44, Issue 7, 2012,
6. Grupo de trabajo de la guía de práctica clínica sobre Atención Integral al paciente con Enfermedad Pulmonar Obstructiva Crónica (EPOC). Desde la Atención Primaria a la Especializada. Sociedad Española de Medicina de Familia (semFYC) y Sociedad Española de Neumología y Cirugía Torácica (SEPAR); 2010. https://www.mscbs.gob.es/organizacion/sns/planCalidadSNS/pdf/Guia_de_Practica_Clinica_468_EPOC_AP_AE.pdf