Paciente con EPOC, IC, derrame pleural derecho y SAHS

2020/2021- Bases de la Medicina Interna I, 2º. Tutor: Pedro J. Romero Palacios

María Isabel Rodríguez Soler, Gonzalo Roldan Dessy, Nuria Romero Andrade, Ana María Ropero Molina, Lidia Rosa Córdoba, Andrea Rosales del Río, María Inmaculada Ruíz Gallego, Paula Ruíz García, Marta Ruíz Manjón, **Yolanda Lucía Ruiz Puertas**, Maribel Ruíz Soler, **Eva Russo del Río**, Fátima Sabio Ojeda, Inmaculada Concepción Sáez Madero, Raquel Salas Villaldea, **Claudia Guerrero Quirós**

Facultad de Medicina

Unidad de Neumología del HUVN

Exploración física

CARA:
- Subcianosis labial
- Facies congestiva

TÓRAX:
- Leve asimetría
- Ginecomastia
- Uso musculatura accesoria
- ↑ trabajo respiratorio

EXPLORACIÓN RESPIRATORIA:
- Roncus inspiratorios
- Sibilantes tele-espiratorios
- Percusión: matidez basal posterior derecha
- Disminución de las vibraciones vocales
- Hipoventilación base derecha

Introducción. Motivo de consulta

Paciente varón, de 64 años de edad, fumador de hasta 45 paquetes/año consulta por disnea aumentada en los últimos días por traumatismo costal accidental. Presenta dolor torácico de tipo mecánico habitual, basal posterior derecho y aumento de la tos con purulencia del esputo. En ocasiones aparecen sibilancias acompañadas de respiración ruidosa. Sueño intranquilo con pausas de apnea y cefaleas diurnas, acompañadas de somnolencia que dificultan la actividad diaria.

Exploraciones complementarias y Resultados

- FR = 26 rpm↑↑
- FC = 110 lpm
- TA = 160/95 mmHg↑↑
- IMC = 32,9 kg/m²

PRUEBAS COMPLEMENTARIAS

RADIOGRAFÍA DE TÓRAX

Derrame pleural en pulmón Derecho

El paciente dice Que su situación Se ha agravado con Un **traumatismo**

TORACOCENTESIS

Líquido pleural Compatible con **trasudado**

- **Insuficiencia cardiaca?**
- Insuficiencia renal ✗
- Insuficiencia hepática ✗

Inicio de cor Pulmonale

ECG

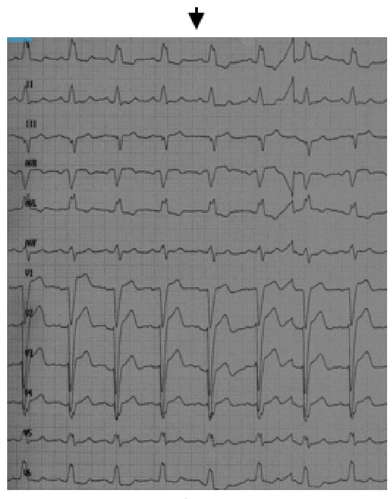

- Onda R mellada EN V5-6, AVL, DI
- QRS ancho
- Ritmo sinusal

BLOQUEO DE RAMA IZQUIERDA

ECO → SOBRECARGA DE CAVIDADES DERECHAS

ESPIROMETRÍA

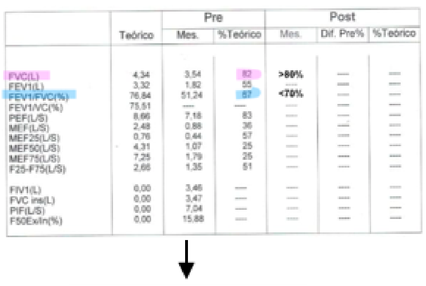

	Teórico	Pre Mes.	Pre %Teórico	Post Mes.	Post Dif. Pre%	Post %Teórico
FVC(L)	4,34	3,54	82	>80%	—	—
FEV1(L)	3,32	1,82	55	—	—	—
FEV1/FVC(%)	76,84	51,24	67	<70%	—	—
FEV1/VC(%)	75,51	—	—	—	—	—
PEF(L/S)	8,66	7,18	83	—	—	—
MEF(L/S)	2,48	0,88	36	—	—	—
MEF25(L/S)	0,76	0,44	57	—	—	—
MEF50(L/S)	4,31	1,07	25	—	—	—
MEF75(L/S)	7,25	1,79	25	—	—	—
F25-F75(L/S)	2,66	1,35	51	—	—	—
FIV1(L)	0,00	3,46	—	—	—	—
FVC ins(L)	0,00	3,47	—	—	—	—
PIF(L/S)	0,00	7,04	—	—	—	—
F50ExIn(%)	0,00	15,88	—	—	—	—

- FEV1/FVC < 70%
- FVC >80%
- FEV1 = 55%

Patrón **obstructivo PURO**

PACIENTE DIAGNOSTICADO DE EPOC y BRONQUITIS CRÓNICA

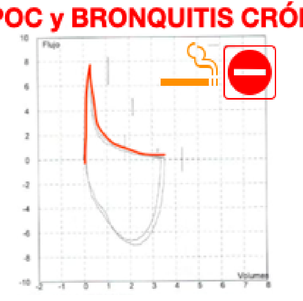

GASOMETRÍA

- PaO_2 = 53 mmHg (↓↓)
- $PaCO_2$ = 48 mmHg (↑)
- Sat 87% (↓↓)
- pH = 7,33 (↓ ligeramente)

traumatismo agrava La situación de IR crónica (pH no compensado)

Insuficiencia respiratoria **Global aguda**

ANALÍTICA

- GOT y ALT elevadas: CIRROSIS
- TG ↑ (308 g/dL)
- Glucosa basal = 112 g/dL (compatible con GBA)

Hígado de estasis = BEBEDOR HABITUAL 80 g EtOH/d

Hígado palpable

ESPUTO PURULENTO

CRITERIOS ANTHONISEN
- Incremento de la disnea ✅
- Incremento del volumen de esputo ✅
- Incremento de la purulencia de esputo ✅

TIPO III ABterapia

ESTUDIO DEL SUEÑO

IAH= 54.8 SAHS GRAVE

- Sueño intranquilo
- Pausas de apnea
- Apnea obstructiva
- Falta de flujo nasal
- ↓ de la $satO_2$ (91→78%)

Conclusiones

Por las características de este paciente se le recomienda dejar de fumar y reducir el consumo de alcohol, así como perder peso para mejorar su estado de salud.

Al tener una infección respiratoria y atendiendo a los criterios de Anthonisen, sería necesario el tratamiento con antibiótico.

Para el derrame pleural se recomiendan diuréticos al estar causado por una insuficiencia cardiaca. NO sería necesaria la implantación de un marcapasos por el bloqueo de rama.

Dado que el paciente tiene un SAHS se recomienda limitar el consumo de alcohol, regular los horarios de sueño y reducir el peso. Se recomienda iniciar tratamiento con CPAPn.

Referencias bibliográficas

1. Longo DL, Fauci AS, Kasper DL, Hauser SL, Jameson JL, Loscalzo J, editores. Harrison principios de medicina interna. Vol 2. 19a ed. México: McGraw-Hill; 2012. p. 705-745.
2. Ruiz Manzano Juan, García Olivé Ignasi. Derrame pleural. Medicina Respiratoria. 2008;(1):7-54.
3. Agustí García-Navarro C, Marrades Sicart RM, Molins López-Rodó L. Farreras Rozman. Medicina Interna. Vol 1. 19a ed. Barcelona: Elsevier; 2020.

AGRADECIMIENTOS: Pedro J. Romero Palacios.