ARTERITIS DE CÉLULAS GIGANTES

GRUPO 1 - *Ana María Aceituno Nieto, Ana María Aguilera Vallejo, Kim Aguirre Shilder, Angela Aguirre Segura, Maria Emilia Al-Abdallah Warda, Patricia Álamo Martinez, Ana Alarcos Gallardo, Noelia Albalat Rodriguez, Eloy Algar Ruiz, Javier Álvarez Dorado, Othman Amkadmi, Irene Angulo Santos, Tirena Arjandas Merelo, Carmen Arriaza Herrera, Marta Justicia Vico, Maria del Mar Ruiz Rosales, Laura Ávila Huertas, Carmina Cárdenas Beltrán, Lidia Ruiz Nieto, Gema Aliaga Sánchez.*

ETAPA CLÍNICO-ANALÍTICA

1. **Historia clínica.**

- ❑ Mujer, 89 años de edad.
- ❑ Pérdida de visión del ojo derecho.
- ❑ Cefalea con inicio hace un mes de localización occipital que cambia a ambas sienes.
- ❑ Dolor simétrico y rigidez en músculos proximales del cuello, hombros y caderas (especialmente intenso a primera hora de la mañana).
- ❑ Dolor región mandibular al masticar.
- ❑ Febrícula de predominio vespertino (días previos).
- ❑ Anorexia y pérdida de peso no cuantificado.

2. **Exploración física.**

- ❑ **Inspección:**
  - Paciente consciente y orientada.
  - Fuerzas conservadas 5/5 de forma generalizada.
  - TA 175/80 y frecuencia cardiaca 80 lpm.
  - Pérdida de visión ojo derecho, sin dolor acompañante (solo ve movimiento de la mano). Disco óptico derecho pálido, hemorragias peripapilares, compatible con neuropatía óptica isquémica anterior.
  - Reflejo fotomotor derecho ausente.
  - Dolor a la movilización de hombros y caderas.
- ❑ **Palpación:**
  - Arteria temporal derecha engrosada y dolorosa la palpación, sin pulso palpable.
- ❑ **Auscultación cardiorrespiratoria:** normal.

3. **Analítica.**

- ❑ **Hemograma**:
  - **Hb** 11,5 g/dl (11,6 a 15 g/dl en mujeres)
- ❑ **Signos de inflamación y reactantes de fase aguda:**
  - **Leucocitos:** 6700/mcl (4.500-11.000 mcl)

- **Plaquetas:** 354.000/mcl (150.000-400.000 mcl)
- **Velocidad de sedimentación globular (VSG):** 60 mm/h (0-29 mm/h en mujeres)
- **Proteína C reactiva (PCR):** 130 mg/l(5-6 mg/l)

❑ **Bioquímica:**

- **Creatinina:** 1,3 mg/dl (0,59 a 1,04 mg/dl)
- **Glucosa:** 128 mg/dl (80-140 mg/dl)
- **Fosfatasa alcalina:** 185 UI/L (44- 147 UI/L).

4. Sospecha diagnóstica.

Las causas que nos llevan a pensar que se pueda tratar de una arteritis de células gigantes (ACG) son la patología visual, el dolor de cabeza localizado, anorexia, pérdida de peso, fiebre, claudicación mandibular y de articulaciones proximales simétricamente.

Los valores elevados de la velocidad de sedimentación y la proteína C reactiva nos indican que existe inflamación. Ambas ACG y PMR presentan inflamación y predominan en mujeres que tienen más de 50 años. Aproximadamente el 40-60% de los pacientes con ACG presentan también PMR.

DIAGNÓSTICO

Se basa en la clínica, la exploración clínica y las pruebas complementarias pertinentes:

Laboratorio

En relación con las pruebas de laboratorio, hay que analizar la proteína C reactiva (PCR) y la velocidad de sedimentación (VSG). La PCR tiene una mayor especificidad y sensibilidad que la VSG, pero el análisis de ambas nos proporciona más sensibilidad que solo haciendo una en concreto. Respecto al hemograma, es usual encontrar anemia normocrómica leve, además esta nos proporciona un buen valor predictivo negativo para las complicaciones isquémicas graves en esta enfermedad.

Pruebas de imagen

❑ **Ecografía:** se suele hacer una ecografía de la arteria temporal, esta prueba destaca por su alta especificidad. Podemos ver en dicha arteria un halo oscuro alrededor del vaso (es un edema de la pared del vaso). El problema de la ecografía de la arteria temporal es su sensibilidad, ya que esta se limita debido al tratamiento con corticoides.

❑ **Angio-RMN / Angio-TAC:** nos permiten hallar vasos grandes afectos.

❑ **Tomografía por emisión de positrones (PET)**: se utiliza la 18-fluorodeoxiglucosa para verificar la presencia de vasculitis en vasos de gran tamaño. Además, esta prueba se puede utilizar para el cribaje de una afección tumoral en pacientes con cuadro sistémico. El problema, al igual que en la ecografía, es que su sensibilidad disminuye debido al tratamiento con corticoides.

- **<u>Biopsia de arteria temporal:</u>** La biopsia de la arteria temporal superficial es la prueba principal para el diagnóstico de la arteritis de células gigantes, debe realizarse incluso cuando solo hay sospecha de ella. Es una prueba con una gran especificidad (100%) pero la sensibilidad es más baja, por ello debe complementarse con pruebas complementarias. Los principales hallazgos son panarteritis de linfocitos CD4 y macrófagos, con presencia de células gigantes. La lámina elástica puede estar fragmentada y esta inflamación suele ocurrir de manera segmentaria, pero en ocasiones aparecen porciones más largas de las arterias.

<u>Criterios de clasificación</u>

- Edad: ≥ 50 años
- Cefalea de reciente comienzo localizada
- Sensibilidad de la arteria temporal o disminución del pulso arteria temporal
- VSG ≥ 50mm/h
- Biopsia de la arteria anormal caracterizada por infiltración mononuclear o inflamación granulomatosa.

Es positivo si se cumplen al menos tres de estos síntomas. Esta clasificación tiene una alta especificidad y sensibilidad, sin embargo las técnicas actuales de imagen permiten diagnosticar pacientes con formas extracraneales sin cefaleas y con biopsia negativa.

FUNDAMENTOS DEL TRATAMIENTO

1. Bases fisiopatológicas *(explicadas en cada fármaco)*.

2. Fármacos: La aplicación de fármacos es mucho más importante que recurrir a la terapia invasiva.

TRATAMIENTO INDICADO: - Bolos de 6-metilprednisolona: 250 mg/día durante 3 días. Seguidos de prednisona 40 mg/día. - Metotrexato: 10 mg/semana - Ácido fólico: 5 mg/semana (día siguiente de metotrexato) - Calcio + vitamina D

- **Glucocorticoides -** <u>6-metilprednisolona 250mg/día</u> y <u>prednisona 30-40mg/día</u> actúan como antiinflamatorios, inhibiendo la vía NFkB (se inhibe a su vez la tormenta de citoquinas) e inhibe la IL-1 (inhibiendo la respuesta inmunitaria). Previene deterioro

visual una administración temprana.

Se administra calcio y vit D para la prevención de osteoporosis.

- **Inmunodepresores -** metotrexato (al día siguiente ácido fólico porque reduce los efectos secundarios del metotrexato) - reducir la proliferación linfocitaria, en resumen. *El metotrexato es un análogo estructural del ácido fólico, por lo que inhibe competitivamente a la enzima que participa en su formación.*
- **Anticuerpos monoclonales -** Principalmente tocilizumab (Anti-IL6) que bloquea el receptor de interleucina (IL)-6 para detener la producción de inflamación en el cuerpo.

3. Terapéutica invasiva: En muchas ocasiones es preciso un tratamiento invasivo (siempre y cuando la vasculitis esté inactiva). Cuando el vaso está estenosado o bien ocluido, el tratamiento farmacológico no puede revertir el proceso. Las indicaciones para el tratamiento quirúrgico son la presencia de HTA no controlada, causada por estenosis de la arteria renal, enfermedad coronaria o cerebral sintomática, insuficiencia aórtica grave o coartación aórtica.

OTRAS PRUEBAS COMPLEMENTARIAS

- La Biopsia de la arteria temporal superficial como la prueba oro para el diagnóstico de la arteritis de células gigantes. Debe realizarse siempre en pacientes con sospecha clínica. Los hallazgos característicos incluyen una panarteritis,a menudo más evidente en la media, compuesta de linfocitos CD4 y macrófagos. Suelen apreciarse células gigantes. La lámina elástica interna se encuentra frecuentemente fragmentada. La inflamación a menudo ocurre de manera segmentaria, aunque pueden estar involucradas porciones largas de las arterias. Los hallazgos histológicos desaparecen tras el tratamiento con corticoides en plazo de 2-4 semanas.

- La ecografía Doppler en color de las arterias temporales (y sus ramas frontal y parietal) y occipitales es de utilidad para detectar el edema inflamatorio característico de la pared arterial (signo del halo); no obstante, su sensibilidad es escasa. El tratamiento con corticoides hace que se pierda el hallazgo en aproximadamente 3 semanas. La técnica mencionada puede servir para localizar la zona arterial, para biopsiar y para conocer la presencia de arteritis de los grandes vasos a través de la exploración de las arterias subclavia, axilar, braquial proximal y de miembros inferiores.

- La angio-RMN y la angio-TAC nos permite reconocer vasos grandes afectos. También permiten estudiar el posible desarrollo de dilataciones o aneurismas.

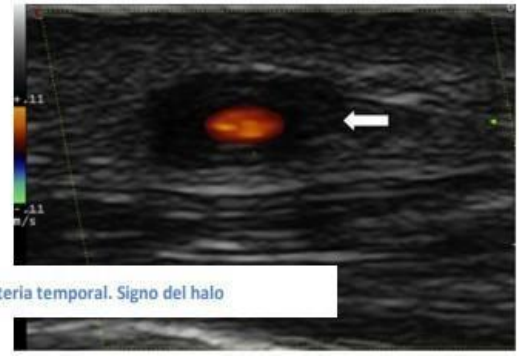

Figura 4. Ecografía arteria temporal. Signo del halo

- La tomografía por emisión de positrones (PET) con la absorción de 18-fluorodesoxiglucosa se ha utilizado para evaluar la presencia de vasculitis en vasos grandes como la aorta torácica. Es de utilidad además, en el despistaje de patología tumoral en pacientes con un cuadro sistémico. El tratamiento con corticoides disminuye la sensibilidad en 10 días.

BIBLIOGRAFÍA

1. Hoffman GS, Cid MC, Rendt-Zagar KE, Merkel PA, Weyand CM, Stone JH, Salvarani C, Xu W, Visvanathan S, Rahman MU; Infliximab-GCA Study Group. Infliximab for maintenance of glucocorticosteroid-induced remission of giant cell arteritis: a randomized trial. Ann Intern Med. 2007; 146: 621-30.
2. Borstnar, C. R., & Cardellach, F. (2020). Farreras Rozman. Medicina Interna (19.a ed.). Elsevier.
3. Bases de la Medicina Interna. Fisiopatología y propedéutica médica (1a ed.). Granada, Romero Palacios, PJ et al.
4. Rivero Puente A., Berasategui Calderón J.I., Murie Carrillo de Albornoz J.M., Rivero Marcotegui M., García-Bragado Acín F.. Arteritis de células gigantes y polimialgia reumática: diagnóstico y evolución de 90 casos. An. Med. Interna (Madrid) [Internet]. 2001 Abr [citado 2021 Mayo 19] ; 18(4): 27-30. Disponible en: http://scielo.isciii.es/scielo.php?script=sci_arttext&pid=S0212-71992001000400005&lng=es.

OPINIÓN PERSONAL

Hemos aprendido lo importante que es tener una sospecha diagnóstica antes de comenzar a pedir pruebas complementarias, tanto los parámetros bioquímicos como las técnicas de imagen nos van a aportar gran cantidad de información pero solo será eficaz si sabemos hacia donde guiar nuestra atención, si buscamos donde está el problema y no dejamos que el problema nos encuentre a nosotros.