DISCUSIÓN PÓSTER - GRUPO 5

Objetivos: Entender el proceso diagnóstico como un proceso unidireccional que debe empezar por la recogida de datos semiológicos (anamnesis y exploración) sobre los que se hace un primer diagnóstico de presunción y posteriormente, tras el análisis de las pruebas complementarias se llegará al diagnóstico etiológico o definitivo.

Etapa clínico-analítica

Historia clínica:

Estamos ante una mujer de 34 años. Como antecedentes personales de interés tenemos una apendicectomía hace 5 años y fumadora habitual de 5 cigarrillos/día. NAMC. Tampoco se encuentra bajo ningún tratamiento en la actualidad.

Ingresa en un primer momento, por debilidad en el hemicuerpo derecho de predominio braquial. Posteriormente, refiere palpitaciones (en reposo) acompañadas de sensación disneica, náuseas, vómitos, disartria, y dificultad para el habla. En los días previos presenta múltiples episodios de palpitaciones no relacionados con ninguna actividad en especial y de duración menor a 60 minutos.

Exploración física:

Aspecto general: Paciente consciente, orientada, con tendencia al sueño (Glasgow score: E3/V3/M5 11 puntos). Mal estado general, palidez cutánea pero no de mucosas, buen estado de nutrición e hidratación. Sensación de disnea. Disartria marcada.

Inspección: Borramiento del surco nasogeniano derecho. Estasis yugular a 45º. No signos de TVP en MMII. Relleno capilar retrasado. Hemianestesia derecha

Palpación: Abdomen plano, no doloroso sin hallazgos patológicos, no defensa ni peritonismo, no visceromegalia palpable. Pulsos distales difícilmente palpables.

Percusión: -----

Auscultación: Frecuencia cardiaca de 135 lpm de forma irregular. Chasquido de apertura mitral con soplo diastólico grado 3/VI polifocal más audible en BEI asociado a refuerzo presistólico.Taquipnea (25 rpm). Crepitantes de gruesa burbuja bibasales.

Constantes vitales: TA: 90/45 FC: 135lpm FR: 25rpm

Diagnóstico diferencial y sospecha diagnóstica:

Los datos obtenidos de la anamnesis y de la exploración podrían explicarse por las siguientes patologías:

- **Ataque isquémico transitorio**: con el tiempo la paciente empeora por lo que lo descartamos. El TC debe ser normal. Se sospecha por la debilidad en el hemicuerpo derecho y por la dificultad para hablar.
- **Hemorragia intracerebral:** Podría considerarse como diagnóstico al presentar náuseas, vómitos y presentar tendencia al sueño. Para comprobarlo se realiza TC.
- **Tumor cerebral:** Se sospecha de un posible tumor cerebral al presentar clínica neurológica compatible con el mismo: debilidad en miembro superior, disartria, así como náuseas y vómitos. Para confirmarlo se realizará TC.
- **Hipoglucemia:** se vería en la analítica bioquímica. Se sospecha por el ritmo cardiaco rápido e irregular, así como debilidad
- **Ateroesclerosis**: se vería si tiene un perfil lipídico alto que es lo más probable si es una paciente joven, o con un cateterismo para ver si hay un estrechamiento, ya que cuando afecta a las arterias cerebrales pueden aparecer ataques de isquemia cerebral transitoria, un accidente cerebrovascular agudo o un ictus. Se sospecha porque es fumadora, lo que es un factor de riesgo, y se podría descartar por la hipotensión y el valor lipídico normal.
- **Meningitis**: se sospecha por la presencia de vómitos y la debilidad. Se descarta por el estado afebril, no signos de irritación meníngea, ni rigidez de nuca. Podríamos realizar signos de Kernig y Brudzinski para confirmar/descartar el diagnóstico.
- **Diabetes:** podría tratarse de diabetes por la debilidad que padece, ya que niveles altos de glucosa en sangre pueden alterar el funcionamiento de los nervios periféricos. Se descartaría con una analítica (mirando los niveles de glucosa en ayuno), al igual que por no presentar los otros signos y síntomas característicos de la diabetes como poliuria, polifagia, polidipsia, deshidratación y pérdida de peso entre otros.
- **Hematoma subdural:** se sospecha por presentar náuseas y vómitos, dificultad para el habla y debilidad. Se podría descartar ya que con el tiempo no aparecen otros síntomas como convulsiones o pérdida de conocimiento. Si el TC es normal se puede plantear hacer una resonancia puesto que en el TC no se vería por ser isodenso con el parénquima cerebral.

<u>Pruebas complementarias:</u>

En función de nuestras sospechas pedimos las siguientes pruebas complementarias:

1. **Electrocardiograma:**
   Taquicardia ventricular (QR ancho, además de que presentan mayor voltaje), con frecuencia irregular alta y rápida.

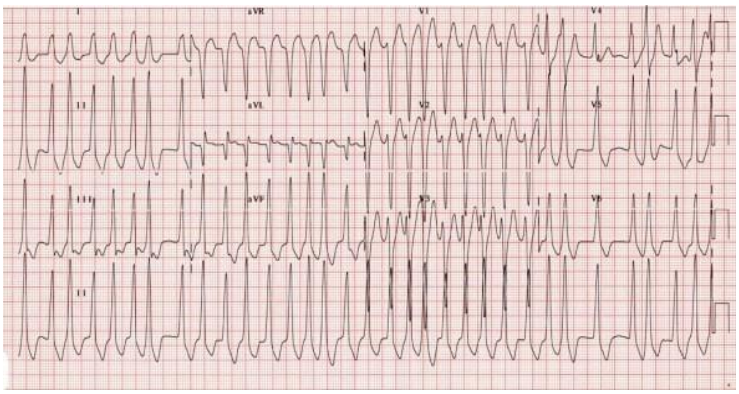

En los siguientes ECG podemos observar FA en la cual son características las ondas F y la irregularidad en la duración de los intervalos RR.

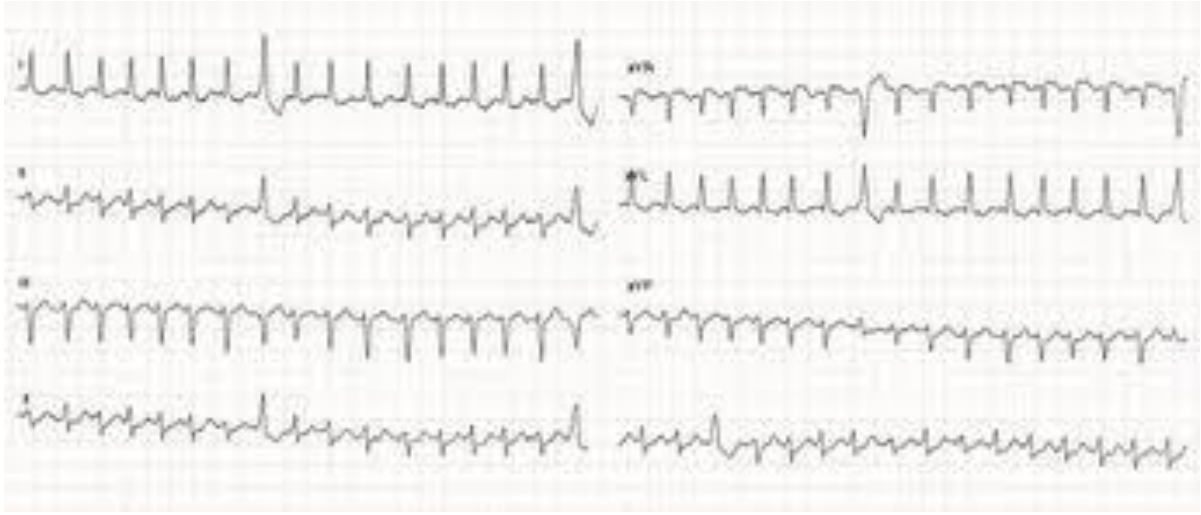

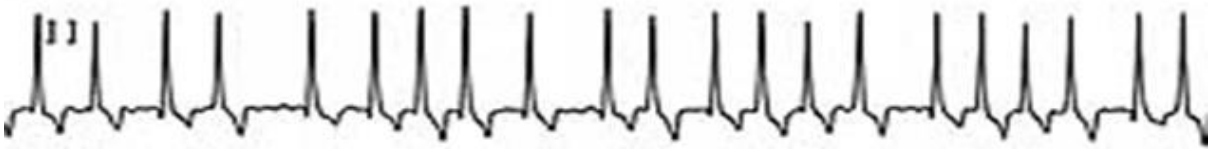

2. **Radiografía de Tórax:** muestra un crecimiento de la aurícula izquierda además de cardiomegalia.

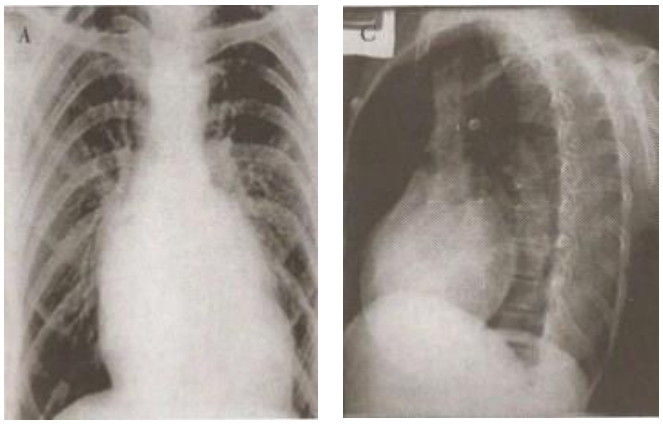

3. **TC:** Normal.

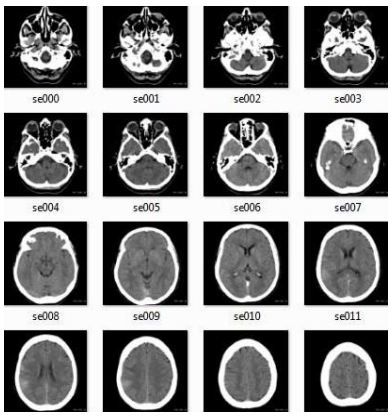

4. **Ecocardiografía:** dilatación de la aurícula izquierda. La válvula mitral se ve difusa.

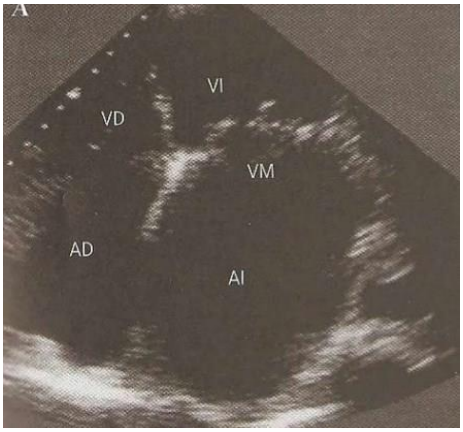

5. **Analítica**

- Perfil lipídico: dentro del rango de normalidad.
- Actividad y plaquetas en rango de normalidad.
- Glucemia: 110
- Urea: 25
- Creatinina: 0,8
- GOT: 25,7
- GPT: 18
- Sodio: 136
- Potasio: 4,2

Diagnóstico

Según los hallazgos encontrados en las pruebas complementarias y la clínica de la paciente, creemos que el problema principal es que presenta una estenosis mitral, como queda reflejado en el ecocardiograma. Esto provoca una hipertrofia de la aurícula izquierda, así como una cardiomegalia, que podemos ver en la radiografía.

La sobrecarga de la aurícula izquierda acaba dando lugar a una fibrilación auricular como vemos en el ECG.

La FA es una arritmia trombogénica, capaz de formar trombos debido a la ausencia de contracción eficaz de la aurícula. Los trombos se desprenden y se transforman en émbolos que pueden viajar por todo el aparato circulatorio hasta el cerebro.

Como resultado, tenemos un accidente cerebrovascular.

El TC se ve normal porque se realizó en los primeros momentos por ello todavía no es visible la lesión. Con una RM si se hubiese podido detectar.

¿Qué hemos aprendido con este trabajo?

Hemos aprendido que el trabajo en equipo es esencial en la práctica médica con el objetivo de poder prestar la mejor atención al paciente. Además, hemos visto que hacer un diagnóstico no es algo simple, sino que se tienen que tener en cuenta todas las patologías acordes con el cuadro clínico. En función de los resultados de las pruebas complementarias iremos descartando hasta dar con el diagnóstico definitivo.

Bibliografía:

1. Borstnar, C. R., & Cardellach, F. (Eds.). (2020). Farreras Rozman. Medicina Interna (19a ed.). Elsevier.
2. Laso Guzmán, F. J. (2020). Introducción a la Medicina Clínica (4a ed.). Elsevier.
3. Mayo Clinic - Mayo Clinic. (s/f). Recuperado el 24 de mayo de 2021, de Mayoclinic.org website: https://www.mayoclinic.org/es-es
4. Pérez Arellano, J. L. (2019). Sisinio de Castro. Manual de Patología General (8a ed.). Elsevier.