BASES DE LA MEDICINA INTERNA II

PÓSTER DISCUSIÓN GRUPO 4B

1. ETAPA CLÍNICO-ANALÍTICA

- **Historia clínica**. Paciente que acude con **debilidad de miembro superior izquierdo** (MSI). Presenta **HTA** de reciente diagnóstico (tratada con enalapril desde 23/10/19) y **poliglobulia de larga data** (al menos desde 2015). Presentó un cuadro de **flebitis** (motivo por el que acudió a urgencias el 12/11/18, podría asociarse a la poliglobulia).
- **Exploración física**. A su llegada presenta **TA de 200/83** (podría indicar que el tratamiento para la HTA no está haciendo efecto) y **cara eritroide** (podría deberse a la poliglobulia que presenta). El MSI presenta debilidad proximal y distal y adococinesia (Barré 4/5). Valoración por neurólogo de guardia: déficit de coordinación y motor en MSI a estudio, **posible origen isquémico** con hipodensidad puntiforme en corteza motora primaria derecha, si bien la semiología apunta a hemisferio cerebeloso izquierdo. **Hipoxemia** probablemente crónica (acropaquia).
- **Exploraciones complementarias**.
  - TC craneoencefálica sin contraste: atrofia cortical cerebral y cerebelosa y fractura antigua en hueso parietal derecho
- **Analíticas**
  - En la analítica realizada durante la urgencia por flebitis (12/11/18) el paciente, además de la poliglobulia de base, presentaba un patrón inflamatorio (proteína C reactiva elevada y neutrofilia), probablemente debido a la flebitis.
  - En la analítica realizada durante el ingreso en neurología por ictus (14/10/19) el paciente presenta poliglobulia, neutrofilia y linfopenia, además de un aumento de la fosfatasa alcalina.
  - En la analítica en respuesta a interconsulta con hematología durante el ingreso (21/10/19) el paciente presenta una hipoproteinemia y una elevación de urea, fosfatasa alcalina (aun mayor que en la analítica anterior) y lactato deshidrogenasa en sangre. Por otro lado, encontramos ferropenia y disminución de EPO en sangre. La gasometría arterial revela que la paciente no presenta hipoxemia, sino todo lo contrario, hiperoxia. En la hematimetría volvemos a encontrar poliglobulia y linfopenia (esta vez sin neutrofilia).
- **Diagnóstico diferencial y sospecha diagnóstica.**
  - **Primera sospecha diagnóstica**. La poliglobulia que presenta el paciente podría asociarse al color enrojecido de su cara. Además, esta alteración está relacionada (junto con otros factores como el tabaquismo o la hipertensión, que presenta el paciente) con **fenómenos trombóticos**. Estos fenómenos trombóticos pudieron haber causado al

paciente una **isquemia** en la corteza motora primaria, que podría condicionar la debilidad del MSI. Este planteamiento se ve respaldado por el hecho de que la sintomatología desaparece al administrar **tratamiento anticoagulante**. De esta forma, creemos que sería buena idea averiguar la causa de la **poliglobulia**. Solicitamos analítica de **eritropoyetina en sangre** (para descartar poliglobulia por la hipoxia hipoxémica que presenta el paciente). Otras causas de policitemia podrían ser: la secreción autónoma de EPO por tumores renales hepáticos o cerebelosos (por lo que la medición de EPO en sangre podría hacernos también sospechar de estas patologías); o la proliferación monoclonal de célula madre (policitemia vera), factor que deberíamos tener presente en caso de que el valor de la EPO sea normal o bajo.

- **Sospecha diagnóstica tras solicitar analítica dirigida**. Centrándonos en la última analítica (21/10/19), la paciente podría presentar un cuadro de hipercatabolismo (por la hipoproteinemia y el aumento de urea, fosfatasa alcalina y lactato deshidrogenasa en sangre). La gasometría arterial (realizada por primera vez en esta analítica) revela que la paciente presenta hiperoxia, lo que podría explicar la disminución de EPO en sangre. La poliglobulia y la disminución de EPO podrían hacernos pensar en una respuesta descompensada y/o autónoma de la producción de hematíes (argumento que se ve respaldado por el cuadro de hipercatabolismo que probablemente presenta). Esto nos podría hacer sospechar que la paciente presenta **policitemia vera**. También cabe mencionar que el aumento de fosfatasa alcalina puede estar asociado a cánceres óseos. Además de la policitemia vera, existen otros trastornos que pueden producir un cuadro como el descrito, con poliglobulia y disminución de EPO, como es la **policitemia familiar primaria tipo 1** (también llamada eritrocitosis familiar tipo 1), cuyo diagnóstico diferencial con la policitemia vera se realiza en base a la en base a la ausencia de mutaciones en el gen **JAK2** (por lo que solicitamos su estudio en sangre).

2. DIAGNÓSTICO

Tras el resultado positivo de JAK2, se diagnostica de **policitemia vera JAK2 positiva** (asociada a ictus isquémico con infarto en territorio de ACM y ACA derecha).

- **Puntos clave para el diagnóstico**. Flebitis e ictus (fenómenos trombóticos), poliglobulia, EPO disminuida y JAK2 positivo.
- **Hallazgos morfológicos**. Cara enrojecida (debido a poliglobulia)
- **Hallazgos funcionales**. Responde a tratamiento antiagregante (al actuar sobre los fenómenos trombóticos).

- **Lesiones características**. La policitemia vera es un trastorno clonal adquirido que afecta a la célula progenitora hematopoyética pluripotencial y que puede producir un aumento del número de hematíes, granulocitos y plaquetas fenotípicamente normales (en este caso, solo produce aumento de la serie eritroide), en ausencia de todo estimulo fisiológico conocido. Las lesiones que produce son derivadas de la poliglobulia, pudiendo causar: hiperviscosidad (que condiciona enlentecimiento circulatorio y, este, a su vez, hipoxia celular y trombosis), sobrecarga circulatoria (que condiciona flebectasias e hipertensión y esta última, a su vez, hipoxia celular y trombosis) y vasodilatación (que condiciona trombosis). Además, esta hiperplasia eritroide produce hipercatabolismo celular, que se manifiesta con aumento de LDH y ácido úrico.

3. IMÁGENES

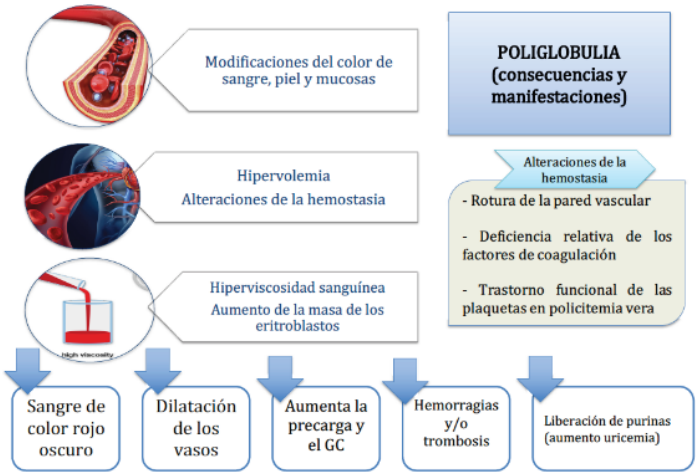

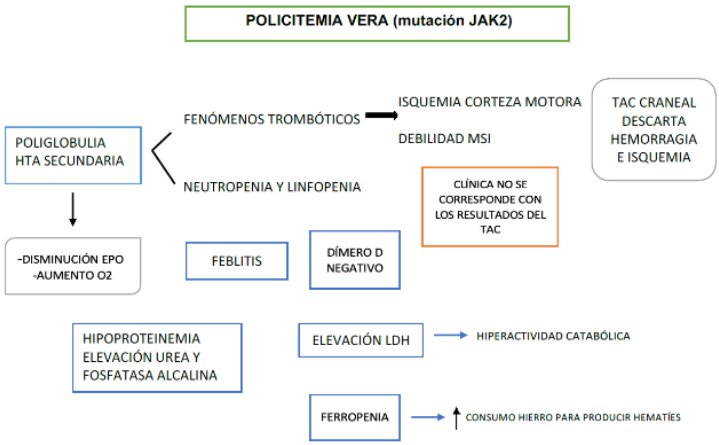

4. MEMORIA DE TRABAJO

- **Organización**

Inicialmente leímos el caso clínico tras ponernos en contacto con nuestra tutora. Después de analizar conjuntamente el documento, pudimos repartir el trabajo entre los compañeros para que cada uno se encargase de una tarea.

- **Análisis y búsqueda de información**

En un primer momento nos centramos en aislar los datos más relevantes del paciente (qué valores eran anormales, qué dificultades presentaba en la exploración…). Tras esto, nos pudimos dedicar a buscar la información en fuentes de confianza. Entre ellas fue de especial ayuda consultar los libros recomendados en la bibliografía de la guía docente.

- **Síntesis de la información**

Otro grupo de alumnos fue el encargado de elaborar informes con todos los datos proporcionados. Gracias a la constante comunicación con nuestra tutora, que nos fue facilitando más datos sobre el paciente, pudimos elaborar una sospecha de diagnóstico. Finalmente, se confirmó en un diagnóstico definitivo.

- **Elaboración del póster**

Con toda esta información procedimos a elaborar el póster adaptando nuestros datos al formato disponible en PRADO. Por otra parte, añadimos la bibliografía conforme a las normas Vancouver. También grabamos el audio con la información más relevante del póster, además de redactar este documento.

5. CONCLUSIONES

La naturaleza práctico-clínica de la actividad nos ha ayudado en el desarrollo de múltiples competencias. En primer lugar, a enfrentarnos a la dificultad de abordar el estudio de un paciente cuando no tenemos un diagnóstico claro en el que apoyarnos (a diferencia de lo que sucede cuando estudiamos la teoría pura). Por otra parte, nos hace ver la importancia de analizar al paciente como un conjunto, y no sólo como un órgano o sistema que falla. En este caso, las pruebas eran más que suficientes para diagnosticar una policitemia vera desde hacía años, pero no se le dio importancia hasta que no presentó sintomatología. Por ello, queremos destacar la importancia de una actuación precoz y una Medicina basada en la prevención.

6. BIBLIOGRAFÍA:

- Cario H. Childhood polycythemias/erythrocytoses: classification, diagnosis, clinical presentation, and treatment. Ann Hematol. 2005 Mar;84(3):137-45.
- Centro de información online de medicamentos de la AEMPS – CIMA. 2020. FICHA TECNICA ENALAPRIL STADA 20 Mg COMPRIMIDOS EFG. [Internet]. [Última revisión Nov 2019] Disponible en: https://cima.aemps.es/cima/dochtml/ft/62645/FT_62645.html
- Laso FJ. Introducción a la medicina clínica. Fisiopatología y semiología. 2ª edición. España. Elsevier: 2015.
- Liesveld J, James P. Eritrocitosis secundaria – Manual MSD versión para profesionales. 2020. [Internet]. [Última revisión feb 2019]. Disponible en: https://www.msdmanuals.com/es/professional/hematolog%C3%ADa-y-oncolog%C3%ADa/trastornos-mieloproliferativos/eritrocitosis-secundaria
- Pérez JL. Manual de Patología General Sisinio de Castro. 6ª edición. España. Masson: 2006.