ARTERITIS DE CÉLULAS GIGANTES

Ana María Aceituno Nieto, Ana María Aguilera Vallejo, Kim Aguirre Shilder, Angela Aguirre Segura, Maria Emilia Al-Abdallah Warda, Patricia Álamo Martinez, Ana Alarcos Gallardo, Noelia Albalat Rodriguez, Eloy Algar Ruiz, Javier Álvarez Dorado, Othman Amkadmi, Irene Angulo Santos, Tirena Arjandas Merelo, Carmen Arriaza Herrera, Marta Justicia Vico, Maria del Mar Ruiz Rosales, Laura Ávila Huertas, Lidia Ruiz Nieto, Carmina Cárdenas Beltrán, Gema Aliaga Sánchez.

Facultad de Medicina

Hospital Universitario San Cecilio

Introducción. Motivo de consulta

Mujer de 89 años de edad. Acude a consulta por **pérdida de visión del ojo derecho** y **cefalea desde hace un mes de localización occipital que cambia a ambas sienes**. Refiere **dolor simétrico y rigidez en músculos proximales del cuello, hombros y caderas** (especialmente **intenso a primera hora de la mañana**) y en la **región mandibular al masticar**. Presenta **febrícula de predominio vespertino** (en días previos). Anorexia y pérdida de peso no cuantificado.

Exploración física y exploraciones complementarias

EXPLORACIÓN FÍSICA:

- **Inspección:** TA 175/80, pérdida de visión ojo derecho, sin dolor acompañante. Valoración oftalmológica: disco óptico derecho pálido, hemorragias peripapilares. Reflejo fotomotor derecho ausente y dolor a la movilización de hombros y caderas
- **Palpación:** Arteria temporal derecha engrosada y dolorosa la palpación, sin pulso palpable.
- **Auscultación:** normal

ANALÍTICA DIRIGIDA

PRUEBAS COMPLEMENTARIAS: Ecografía y biopsia de arteria temporal. En formas extracraneales son de especial interés: angio TAC, angio-RMN y PET/TAC.

Resultados de las exploraciones

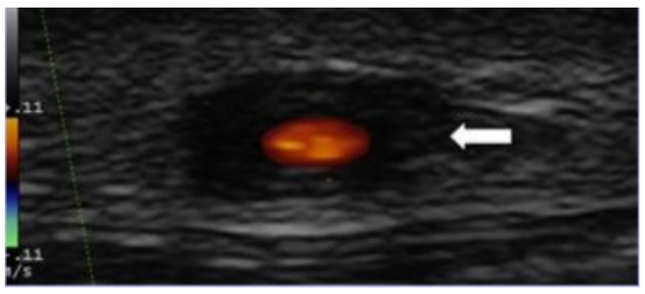

PRUEBAS

ECOGRAFÍA ARTERIAL TEMPORAL

SIGNO DEL HALO

ANGIO-RMN

BIOPSIA DE ARTERIA TEMPORAL

Infiltrado inflamatorio:
- Linfocitos + macrófagos (Pared arterial)
- Necrosis de lámina elástica interna
- Células gigantes multinucleadas+ Granulomas

ANALÍTICA BÁSICA

- Hemograma:
  - Hb 11,5 g/dl
  - Leucocitos: 6700/mcl
  - Plaquetas: 354.000/mcl
- VSG: 60 mmm/hª
- PCR: 130 mg/l
- Bioquímica elemental:
  - Creatinina: 1,3 mg/dl
  - Glucosa: 128 mg/dl
  - Fosfatasa alcalina: 185 mg/d

ARTERITIS DE CÉLULAS GIGANTES

CRITERIOS DE CLASIFICACIÓN

- Edad ≥50 años (89 años)
- Cefalea
- Sensibilidad de la arteria temporal
- Disminución del pulso de la arteria temporal
- VSG > 50 m/h (60)
- Biopsia anormal

Conclusiones

Tras la exploración física y las pruebas complementarias consideradas necesarias, hemos llegado al diagnóstico de arteritis de células gigantes con polimialgia reumática. Cada uno de los síntomas vienen dados por la oclusión de las arterias respectivas a la irrigación de esas mismas zonas. Respecto al tratamiento, podemos abordarlo de dos formas: el uso de fármacos (siendo estos glucocorticoides, inmunodepresores y anticuerpos monoclonales) o, en casos muy específicos, realizar una terapia invasiva (cuando el vaso esté ocluido y el diámetro sea muy cerrado)

Referencias bibliográficas

- Hoffman GS, Cid MC, Rendt-Zagar KE, Merkel PA, Weyand CM, Stone JH, Salvarani C, Xu W, Visvanathan S, Rahman MU; Infliximab-GCA Study Group. Infliximab for maintenance of glucocorticosteroid-induced remission of giant cell arteritis: a randomized trial. Ann Intern Med. 2007; 146: 621-30.
- Borstnar, C. R., & Cardellach, F. (2020). Farreras Rozman. Medicina Interna (19.a ed.). Elsevier.
- Bases de la Medicina Interna. Fisiopatología y propedéutica médica (1a ed.). Granada, Romero Palacios, PJ et al.
- Rivero Puente A., Berasategui Calderón J.I., Murie Carrillo de Albornoz J.M., Rivero Marcotegui M., García-Bragado Acín F.. Arteritis de células gigantes y polimialgia reumática: diagnóstico y evolución de 90 casos. An. Med. Interna (Madrid) [Internet]. 2001 Abr [citado 2021 Mayo 19] ; 18(4): 27-30. Disponible en: http://scielo.isciii.es/scielo.php?script=sci_arttext&pid=S0212-71992001000400005&lng=es.