ASCITIS COMO COMPLICACIÓN DE HEPATOPATÍA CRÓNICA

2020/2021- Bases de la Medicina Interna I, 2º. Tutor: Francisco Parrilla Ruiz

Alicia Mendoza Navarro; Marta Millán Calvente; Miriam Moeda Raya; Jose Manuel Molina Dionisio; Alicia Montes Molinero; Paula Morales Aguilera; Carlota Moreno Bolívar; Beatriz Moreno Fernández; Antonio Muñoz Sevilla; Candela Navarro Calvo; Ariana Navarro Moreno; Tania Ochoa Moya, Andrés Oliver Ramírez; María Ontiveros Fernández.

Facultad de Medicina

Servicio de Urgencias Hospital Universitario Clínico San Cecilio

Ascitis derivada de cirrosis hepática

La ascitis se define como el acúmulo de líquido ascítico en la cavidad peritoneal, y es una de las complicaciones más frecuentes en pacientes con cirrosis hepática(insuficiencia hepática) e hipertensión portal.

En cuanto a su fisiopatología, se debe fundamentalmente a una alteración renal para la excreción de sodio provocando retención de agua y sodio con la consecuente expansión del líquido extracelular y extravasación a la cavidad peritoneal. La teoría más aceptada es la "teoría de la vasodilatación".

Exploración física y exploraciones complementarias

Mujer de 70 años con ascitis derivada de cirrosis hepática terminal, nacionalidad española.

Motivo de consulta: Aumento de perímetro abdominal con edemas en las extremidades inferiores. Presenta ictericia y telangiectasias en la superficie facial. Se puede observar encefalopatía hepática que le causa a la paciente un estado de ánimo agresivo y cierta confusión.

Síntomas de ingreso: La paciente refiere sensación de sed y se encuentra desorientada.

Completa anamnesis y exploración física

Analítica → Perfil hepático, función renal, proteinograma, hemograma y coagulación.

Ecografía abdominal → Localización e información de la ascitis. Útil como guía para la paracentesis.

Paracentesis evacuadora, con posterior análisis del líquido ascítico → Recuento de neutrófilos, cultivo de líquido ascítico, medición de la concentración total de proteínas en líquido ascítico y análisis del gradiente de albúmina suero-ascitis para descartar otras causas como Peritonitis bacteriana.

Resultados de las exploraciones

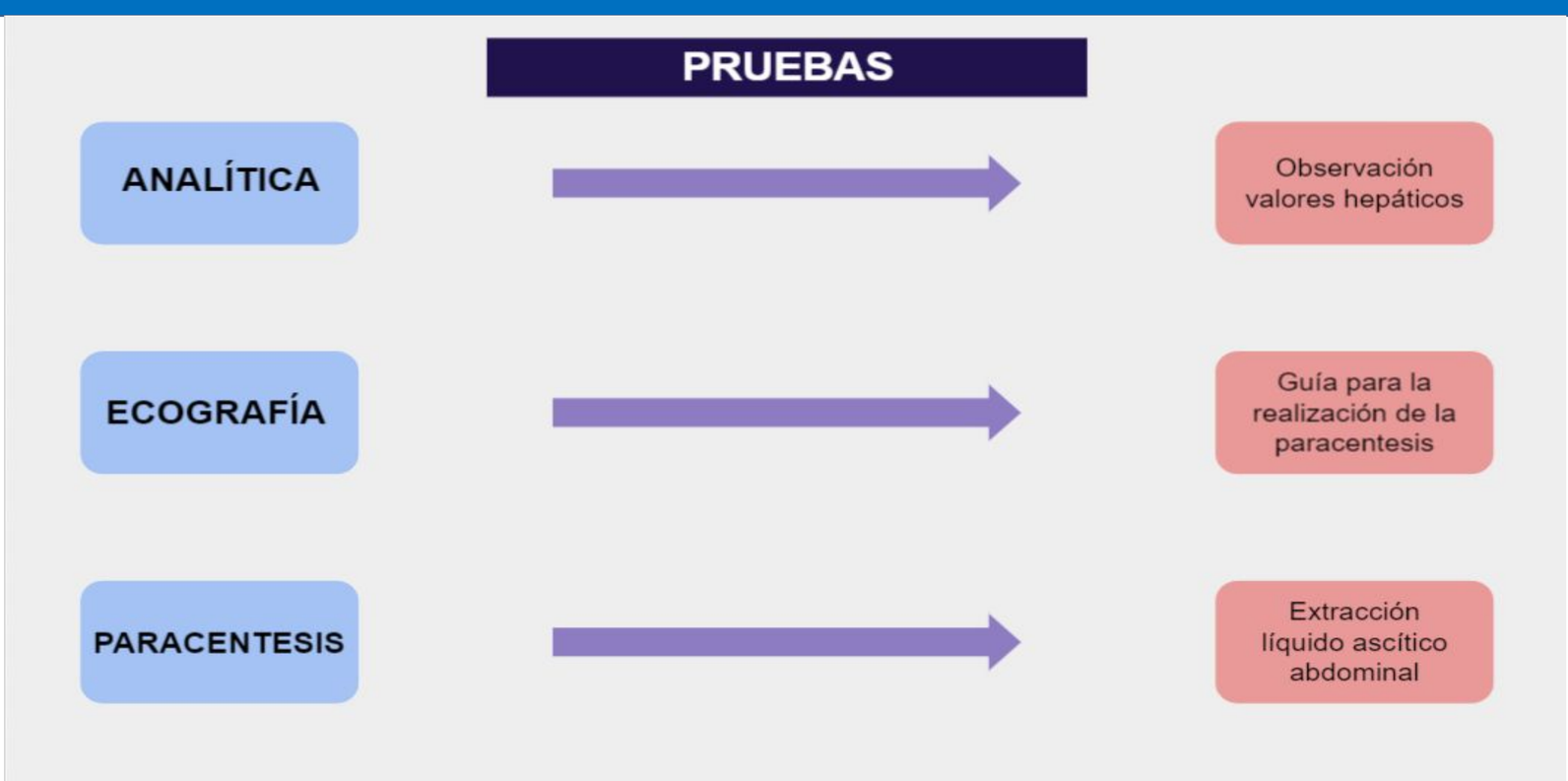



Conclusiones

Los pacientes con hepatopatía crónica que desarrollan ascitis suelen presentar mal pronóstico, siendo el porcentaje de supervivencia de un 50% en el primer año tras el primer episodio de ascitis y del 20% tras 5 años. Estos pacientes requieren de paracentesis periódicas para la extracción del líquido ascítico(es el procedimiento más eficaz y que menor hospitalización exige). Sin embargo, el tratamiento más indicado para estos pacientes es el trasplante hepático debido a las múltiples complicaciones que surgen de la cirrosis, su irreversibilidad y su elevada mortalidad.

Referencias bibliográficas

1. Fábrega E, Huelin P, Fortea JI, Crespo J. Ascitis. Medicine. 2020;13(6):327-37.
2. Téllez L, Aicart-Ramos M, Rodríguez-Gandía MA, Martínez J, Albillos A. Ascitis: diagnóstico diferencial y tratamiento. Medicine. 2016;12(12):673-82.
3. González García M, Ruiz del Árbol Olmos L, Urman Fernández JM, Albillos Martínez A. Indicaciones de la paracentesis. Medicine. 2000;8(11):583-5.
4. Millington SJ, Koenig S. Better with ultrasound: Paracentesis. Chest. 2018;154(1):177-84.