PACIENTE TRANSPLANTADO RENAL QUE CONSULTA POR EDEMAS

2020-2021 Bases de la Medicina Interna I, 2º. Tutor: Dr. Osuna

Grupo 8: Blanca Fernández-Alonso Martínez-Villalobos, Francisco Lendínez Castillo, Antonio Lepe Gutierrez, Carmen López Estevez, Elena López Martínez, Andrés Lorente Lirola, Walid Louzizi, Marta Lozano Umbria, Rocio Luque Moreno, Javier Mahía Pereira, Paloma Mansilla Prados, Bibiana Marín Garcia, Esther Márquez Barbero, Elena Garcia Becerra, Carmen Maria Castillo Torralbo y David Piedrola Garcia

Hospital Universitario Virgen de las Nieves, Granada

Facultad de Medicina

MOTIVO DE CONSULTA

Antecedentes: trasplante renal, hipertensión, diabetes mellitus II, hepatopatía, cardiopatía isquémica crónica con IAMCEST inferior. Familiares afectados por cardiopatía hipertrófica y problemas renales. **Motivo de consulta**: edematización generalizada y ascitis, con posterior síndrome nefrótico y proteinuria. **Síntomas de ingreso**: hipotensión (73/46) y edemas foveolares en extremidades inferiores. Hepatomegalia y esplenomegalia. AC y AR normales.

EXPLORACIÓN FÍSICA Y EXPLORACIONES COMPLEMENTARIAS

Tras conocer el motivo de consulta le realizamos una serie de pruebas complementarias. En primer lugar se solicitó una bioquímica completa (observamos la glucemia elevada por la diabetes que presenta el paciente, además de la creatinina por la insuficiencia renal, mientras que sodio, calcio y cloro están bajos), una ecografía doppler abdominal (confirmación de esplenomegalia y hepatomegalia) y un hemograma (observamos la Hb disminuida). Posteriormente solicitamos pruebas para comprobar la funcionalidad hepática tales como: un estudio de coagulación (evaluando la protrombina), el perfil hepático (bilirrubina (directa e indirecta), transaminasas, LDH elevado y albúmina disminuida) y un proteinograma (centrándonos en albúmina, γ-globulinas). Para descartar nuevamente enfermedad renal o hepática solicitamos un perfil vírico, donde obtenemos PCR negativas para coronavirus, gripes A y B, virus respiratorio sincitial y resto de virus. Continuando con la exploración observamos que la presión arterial está muy baja, por lo que para comprobar una potencial insuficiencia cardiaca medimos el BNP obteniendo un valor muy elevado (3500 pg/ml). Finalmente realizamos un análisis de orina (proteinuria y excreción aumentada de sodio), ecocardiograma (descarta IC izquierda) y radiografía de torax (observamos derrame pleural que nos confirma IC derecha y cardiomegalia)

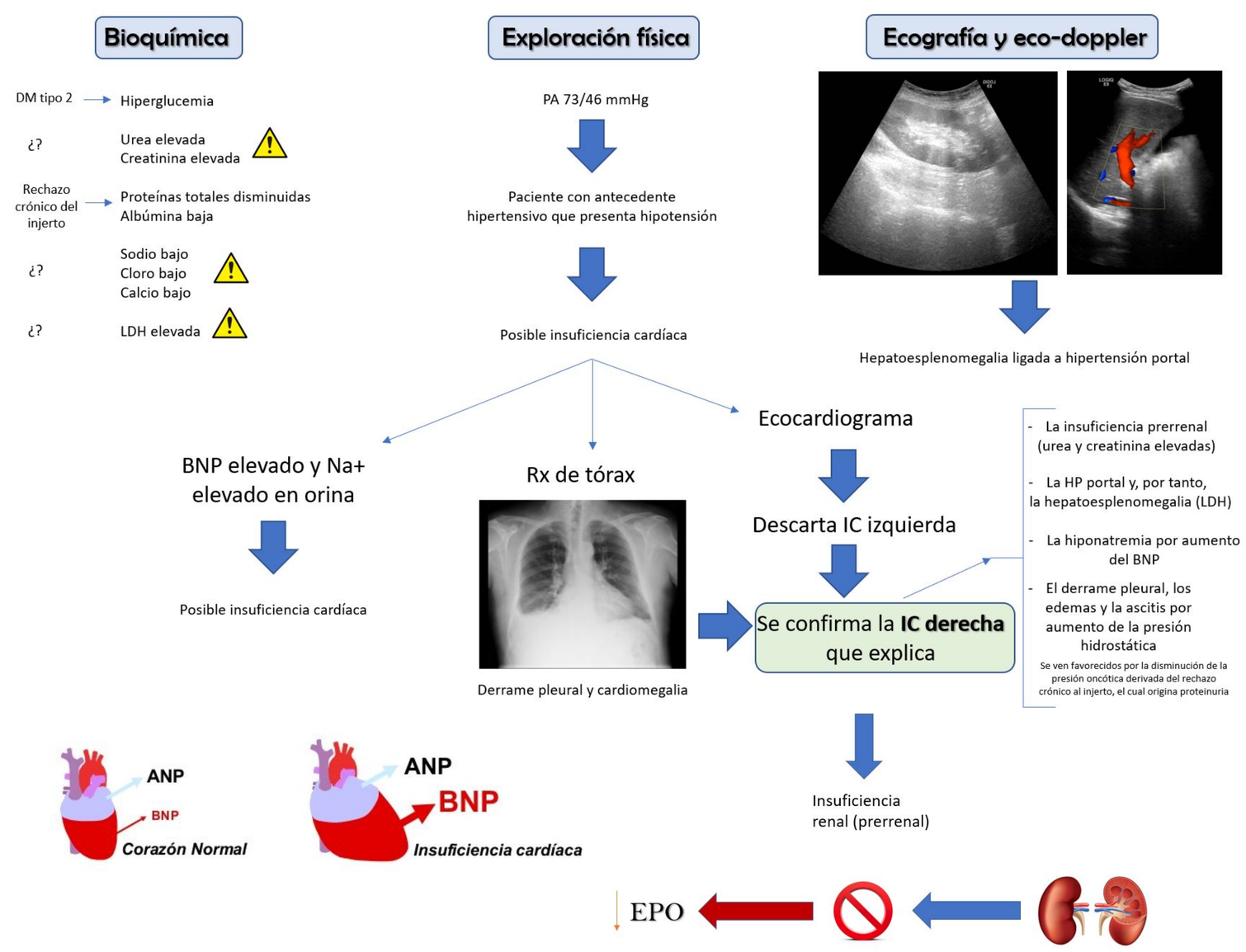

CONCLUSIONES

El paciente presenta cirrosis hepática, insuficiencia cardiaca y proteinuria derivada del rechazo crónico del riñón trasplantado. Por lo que cumple con los tres factores de riesgo para la edematización.

La IC explicaría los edemas foveolares y la hipertensión portal, consecuencia de una disminución del gasto cardiaco, el cual provoca también aumento de la presión venosa y presión hidrostática capilar. Esto se ve potenciado por una disminución de la presión oncótica debido a hipoproteinemia por la proteinuria. La pérdida de volemia y otros factores como el aumento de la natriuresis (BNP) y un posible mal funcionamiento del SRAA (por la afectación renal), darían lugar a la hipotensión sistémica. El derrame pleural es consecuencia del aumento de presión hidrostática capilar y disminución de la presión oncótica, con acumulación de líquido en ese espacio.

La esplenomegalia se explica por el aumento de presión en la vena esplénica (consecuencia de la hipertensión portal). La cirrosis podría deberse a antecedentes de hepatopatía por VHC y alcoholismo, a pesar de la normalidad en las transaminasas (se normalizan en fases avanzadas de la enfermedad).

REFERENCIAS BIBLIOGRÁFICAS

1. Bases de la Medicina Interna. Fisiopatología y propedéutica médica (1a ed.). Granada, Romero Palacios, PJ et al.
2. Manual de Patología General. Sisinio de Castro (7a ed.). Barcelona, Pérez de Llano, JL.
3. Introducción a la medicina clínica. Fisiopatología y semiología (2015) Elsevier Masson (3a Ed.) Laso, FJ.
4. Algoritmos AEPap [Internet]. Aepap.org. [cited 2021 May 25]. Available from: https://algoritmos.aepap.org