DÉFICIT NEUROLÓGICO AGUDO

2020/2021BASES DE LA MEDICINA INTERNA I – CURSO ACADÉMICO 2020/2021

Tutor: Prof. Dr. Antonio Cárdenas Cruz

Melodie García Amrane; David García Castro; María Teresa Fernández Molina; Estela Fernández Fernández; Amalia Galisteo Vela; Mercedes García Flores; Jose Manuel Ruiz Amat; Ángela García Alarcos; Paula García Fernández; Sonia Fernández de Liencres Luengo; Laura Machi Sánchez; María del Carmen García Barrón; Isabel María García García; Borja Onsurbe Chorro; Julia García Narvaez; Concepción García González; Gloria Rodríguez Roldan; María Galindo del Río.

SERVICIO DE MEDICINA INTENSIVA. Hospital de Poniente. ALMERÍA

ANTECEDENTE PERSONALES y MOTIVO DE CONSULTA

DÍAS PREVIOS

- Palpitaciones sin relación con ninguna actividad <60min

LLEGADA A URGENCIAS

- Debilidad en el hemicuerpo derecho de predominio braquial
- Disnea, náuseas, vómitos
- Disartria y dificultad para hablar

EXPLORACIÓN FÍSICA

ASPECTO GENERAL

- Consciente
- Orientada
- Con tendencia al sueño
- Mal estado general
- Palidez cutánea
- Bien hidratada y nutrida
- Sensación de disnea
- Disartria marcada

AUSCULTACIÓN

- Tonos arrítmicos
- Chasquido de apertura mitral
- Soplo diastólico grado 3/ VI polifocal
- Refuerzo presistólico
- Crepitantes de gruesa burbuja bibasales

CONSTANTES VITALES

- TA 90/45
- FC 135 lpm
- FR 25 rpm



PRUEBAS COMPLEMENTARIAS

- ECG: taquicardia ventricular
- Rx de tórax: crecimiento de la AI y cardiomegalia
- Ecocardiograma: dilatación AI

PRUEBAS COMPLEMENTARIAS

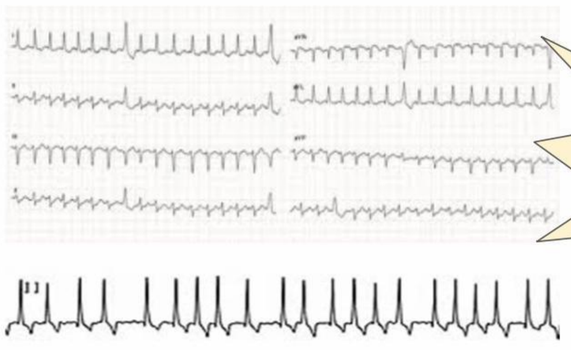

Taquicardia ventricular [QR ancho de mayor voltaje]

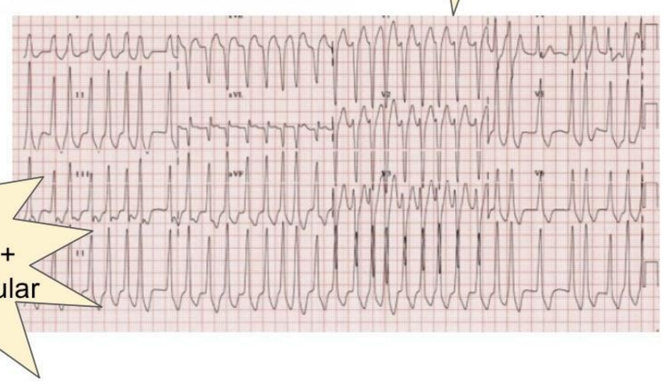

FA —> ondas F + intervalo RR irregular

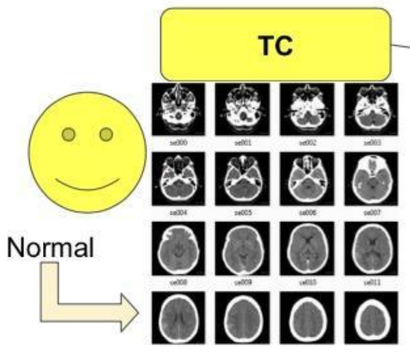

Niveles bioquímicos normales

Pruebas

Radiografía torácica

Crecimiento aurícula izda + cardiomegalia

Ecocardiograma

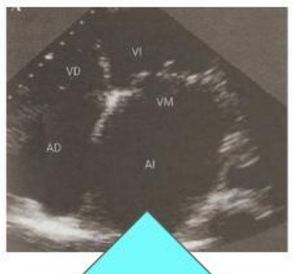

Dilatación aurícula izda + válvula mitral con apreciación borrosa

CONCLUSIONES

Teniendo en cuenta la exploración física y algunas pruebas complementarias hemos llegado al diagnóstico de una **EVC de origen isquémico.** El ecocardiograma nos indica el diagnóstico de una **estenosis mitral.** La estenosis mitral provoca una **hipertrofia de la aurícula izquierda** y como se observa en la radiografía, **cardiomegalia**. El en ECG aparece **FA**(fibrilación auricular) a consecuencia de la sobrecarga de la aurícula izquierda. Por la contracción ineficaz debida a la FA, se ha facilitado la formación de **trombos**, estos estos se han desprendido y generado **émbolos**. Un émbolo ha podido migrar hasta el cerebro, lo que explica el **accidente cerebrovascular**.

TRATAMIENTO

- Administración de **fármacos trombolíticos** para la eliminación del **TROMBO**.
- Seguimiento de la evolución de la paciente.

REFERENCIAS BIBLIOGRÁFICAS

1. Laso Guzmán, F. J. (2020). Introducción a la Medicina Clínica (4a ed.). Elsevier.
2. Pérez Arellano, JL. Sisinio de Castro. Manual de Patología General (8a ed.). Elsevier.
3. Borstnar, C. R., & Cardellach, F. (Eds.). (2020). Farreras Rozman. Medicina Interna (19a ed.). Elsevier.
4. Mayo Clinic - Mayo Clinic. (s/f). Recuperado el 24 de mayo de 2021, de Mayoclinic.org website: https://www.mayoclinic.org/es-es