Pancreatitis aguda causada por quiste de duplicación duodenal y páncreas divisum en hombre adulto

2020-2021-Bases de la Medicina Interna II, 3º. Tutor: Dr. Eduardo Redondo Cerezo

María Rubio García; Ana Rubio Santoyo; Lucía Teresa San Nicolás Calderón; Nuria Ruiz Murcia; **Blanca Ruiz de Almirón de Andrés**; Mª del Mar Rubio Polo; Laura Sánchez Villanueva; David Rueda Moreno; Rosa María Salido Guerrero; Cristina Ruiz Dote; Esteban Rueda Soler; Ángel Pignard; Claudio Rossi

Unidad de Endoscopia, Servicio de Gastroenterología, del Hospital Universitario Virgen de las Nieves

Introducción. Motivo de consulta

Paciente varón de 37 años que acude a urgencias con crisis de dolor abdominal de aparición aguda en la zona epigástrica. No refiere irradiaciones concretas ni factores que lo alivien. En los últimos 3 años ha presentado otras crisis de dolor abdominal atribuibles a pancreatitis y cólico biliar, con ingresos repetidos en urgencias. No bebe. No fuma. No intolerancias medicamentosas y no cirugías previas.

Etapa Clínico-Analítica

- **Historia Clínica**
  - Antecedentes de pancreatitis aguda recurrente.
  - No hábitos tóxicos.
  - No intolerancias médicas conocidas.
  - No se refieren cirugías previas.
- **Exploración física**
  - Exploración general: normal.
  - Exploración torácica: ligero grado de taquicardia.
  - Exploración abdominal: dolor abdominal en epigastrio a la palpación con signos de molestia y dolor a la descompresión. Inspección, auscultación y signos normales.
- **Analítica dirigida**
  - Función pancreática: Amilasa 510 U/L : se eleva tres veces sobre los niveles normales.
  - Signos de inflamación: PCR 21mg/L.

Diagnóstico diferencial y sospecha clínica

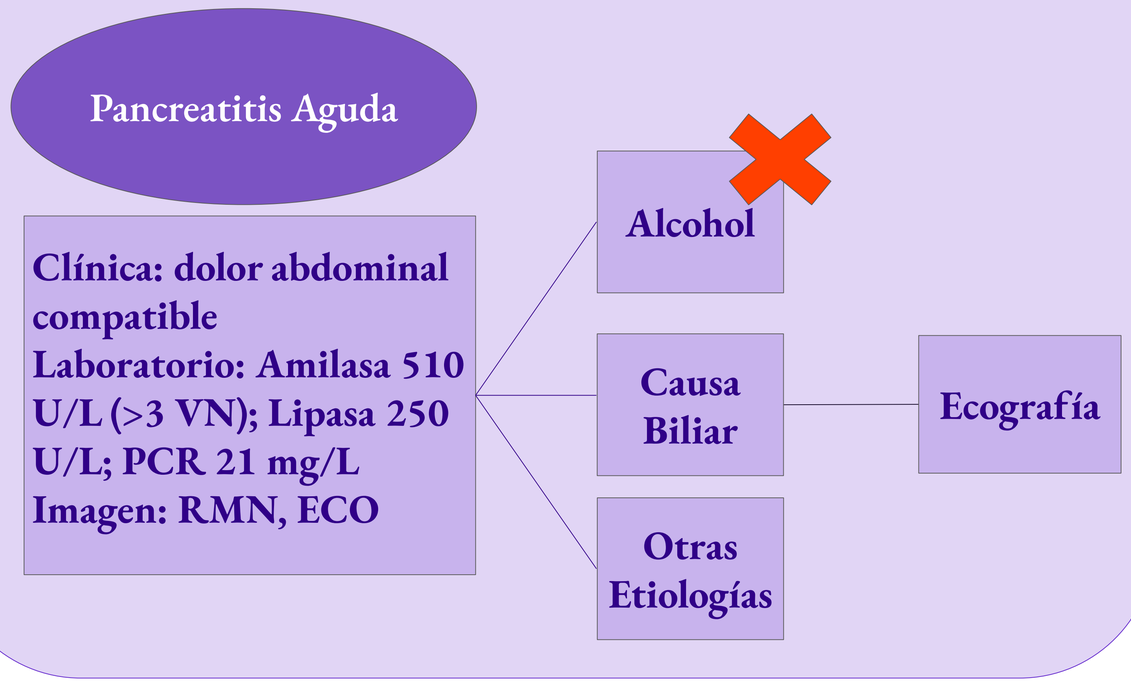

Pruebas Complementarias

- **Ecografía** → normal
- **Resonancia magnética** → vesícula biliar normal. Dilatación quística en el conducto biliar común distal periampular, sobresaliendo a la luz duodenal (Imagen A)
- **Endoscopia** → muestra una lesión quística.
- **Ecoendosdopia** → confirma la cavidad quística en la segunda porción duodenal, con detritos en el interior (Imagen B).
- **Colangiopancreatografía retrógrada endoscópica** → Colangiografía normal. Pancreatografía con obstrucción en el primer tercio del conducto pancreático. Ausencia de la papila menor. (Imagen C).

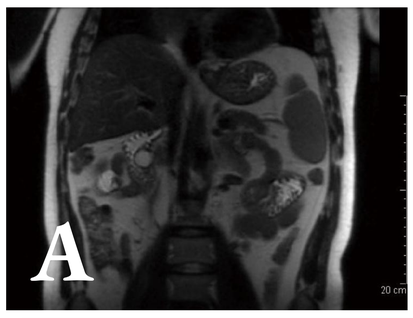

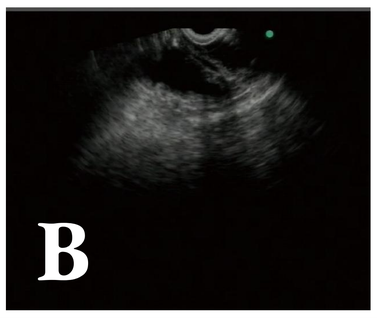

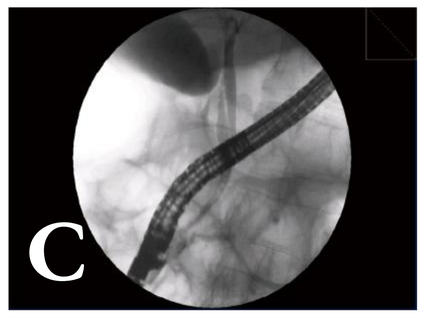

Conclusiones

- Los quistes de duplicación son una anomalía congénita rara que se diagnostica con mayor frecuencia en la infancia y niñez. En casos raros, pueden permanecer asintomáticos hasta la edad adulta. Se caracterizan por masas quísticas tubulares o esféricas que presentan una doble capa de músculo liso circundante recubierta de epitelio escamoso o entérico.
- El diagnóstico se basa fundamentalmente en la ecoendoscopia que permite ver su aspecto característico y en las pruebas de imagen.
- El tratamiento va a ser espectante sobretodo en asintomáticos, pero cuando sea posible, la marsupialización endoscópica para el drenaje del quiste es el tratamiento menos invasivo y de mejor pronóstico de recuperación.

Referencias Bibliográficas

- Dipasquale V, Barraco P, Faraci S, Balassone V, De Angelis P, Di Matteo FM, Dall'Oglio L, Romano C. Duodenal Duplication Cysts in Children: Clinical Features and Current Treatment Choices. Biomed Hub. 2020 Jul 13;5(2):152-164. doi: 10.1159/000508489. PMID: 32884929;
- Pérez Arellano, José Luis. Sisinio De Castro. Manual de Patología general, 8ª Edición. Elsevier. España; 2020
- Ramia Ángel JM, De La Plaza Llamas R, Quiñones Sampedro JE, Gómez Caturla A, García-Parreño Jofré J. Quiste de duplicación duodenal [Duodenal duplication cyst]. Cir Esp. 2011 Feb;89(2):118-20. Spanish. doi: 10.1016/j.ciresp.2010.01.003. Epub 2010 May 23. PMID: 20546715.
- Redondo-Cerezo E, Pleguezuelo-Díaz J, de Hierro ML, Macias-Sánchez JF, Ubiña CV, Martín-Rodríguez Mdel M, Teresa-Galván JD. Duodenal duplication cyst and pancreas divisum causing acute pancreatitis in an adult male. World J Gastrointest Endosc. 2010 Sep 16;2(9):318-20. doi: 10.4253/wjge.v2.i9.318. PMID: 21160764; PMCID: PMC2999032.