Hipertiroidismo autoinmune

2020/2021 Bases de la Medicina Interna I, 2º. Tutor: Prof. Jose Antonio Lobón Hernández

Hospital Universitario San Cecilio, Granada

Grupo 3: Lucía Castellano, Ángela Chica, Alejandro Cifuentes, Jesús Chacón, David Chacón, María Castillo, Pilar García, Carlos Ciudad, Rocío Pérez, Adrián Cifuentes, Anabel Soler, Helena Sánchez, Inés Cueto, María Chacón, Marta Cuadrado, Laura Chillón, Rocío Castillo, María Collado, Ernesto Castellano, Blanca Cruz, Laura Castillo

Motivo de consulta

- Mujer, 39 años, origen asiático, consulta en urgencias por debilidad en las 4 extremidades de 5-6h de evolución, predominio proximal.
- Episodio similar hace 6 meses, de madrugada, acudió a urgencias donde estuvo ingresada 10-12h y resolución espontánea en 6-8h, sin un diagnóstico claro al alta.
- Sin antecedentes o alergias; fumadora de 10 cigarrillos al día.

Exploración física

- T: 36.9°C
- Piel húmeda y caliente
- Auscultación: murmullo vesicular conservado, tonos cardíacos rítmicos a 110 latidos/min
- TA 150/70
- Abdomen: blando depreciable, no doloroso no organomegalias
- Expl. neurológica: fuerza 3/5 cintura escapular y pelviana, sensibilidad táctil, dolorosa y vibratoria bien; hiporreflexia
- No edemas
- Tiroides en límite superior de la normalidad (Grado 0b) en palpación cervical

Expl. complementaria

- Análisis de sangre: hemograma, perfil hepático y renal.
  Enzimas musculares: diagnóstico diferencial de parálisis
  Ionograma: por debilidad muscular
- Análisis de orina
- Perfil tiroideo: por resultados de la expl. física. ¿Autoinmunidad?
- ECG: para comprobar si hay ritmos alterados
- Rx tórax y TAC craneal
- Ecografía tiroidea: estudio del grado 0b

¿Hipertiroidismo?

Resultados de las exploraciones

- Hemograma, perfil renal y hepático normales.
- Destaca en ionograma kalemia de 1.7 mEq/L (3.5-5.1).
- Perfil tiroideo:**T4L 2.7 ng/dL (0,8-1,71)**, **TSH 0,01 mcUI/mL (0,25-4,71)** Ab TPO: 13,4 UI/mo vn <60) **AbTSI: de 3.6 (vn <1.75).** → Parálisis periódica producida por exceso de hormonas tiroideas → Determinar autoinmunidad.
- ECG con alargamiento del segmento ST y del intervalo QT por hipocalemia.
- Para diagnóstico diferencial de la parálisis Rx tórax y TAC craneal: normales.
- ECO tiroidea:**bocio difuso,** parénquima heterogéneo, incremento de trama vascular,sin nódulos ni lesiones.

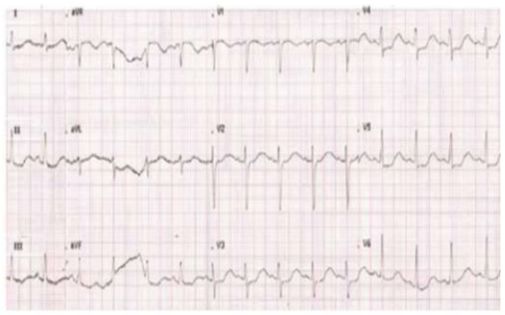

CONCLUSIONES

Analizando el motivo principal de consulta, siendo este un cuadro de debilidad muscular en las cuatro extremidades con episodios previos, y tras una exploración física en la que se observó piel húmeda y caliente, murmullo vesicular conservado con frecuencia cardiaca de 110 latidos por minuto y un tiroides en límite superior de la normalidad se pidieron una serie de pruebas complementarias.
Una de las pruebas solicitadas fue una analítica con perfil tiroideo ante la sospecha de hipertiroidismo por el cuadro de debilidad muscular, piel caliente y tiroides aumentado. Los resultados, (T4L 2.7 ng/dL (0,8-1,71), TSH 0,01 mcUI/mL (0,25-4,71) Ab TPO: 13,4 UI/mo vn <60) AbTSI: de 3.6 (vn <1.75), nos hicieron confirmar un hipertiroidismo autoinmune, además de una hipokalemia secundaria a ese hiperparatiroidismo después de solicitar un ionograma para estudiar esa debilidad muscular anteriormente mencionada, (1.7 mEq/L (3.5-5.1).
Se solicitó también un **ECG** debido a las alteraciones que se percibieron en la auscultación, mostrando un alargamiento del segmento ST y del intervalo QT).
Se pidió también un **TAC** craneal y una Rx de tórax al ver los datos bioquímicos alterados, siendo ambas normales.
Finalmente se solicitó una **ecografía tiroidea** en la que se observó un aumento de tamaño de la tiroides, confirmando el diagnóstico de **hipertiroidismo autoinmune**.
Se propone como tratamiento reponer potasio y tratar hipertiroidismo.

BIBLIOGRAFIA

LINDA S. COSTANZO. FISIOLOGÍA, 5ª ED. |. S.A. ELSEVIER ESPAÑA; 2018. Pag. 408-409

Devon I Rubin.Neurologic manifestations of hyperthyroidism and Graves' disease [Internet],UpToDate, Disponible en: https://www.uptodate.com/contents/neurologic-manifestations-of-hyperthyroidism-and-graves-disease?search=paralisis%20periodica&topicRef=5150&source=related_link

1.

Douglas, R.Diagnosis of hyperthyroidism [Internet]. Up to Date.Disponible en: https://www.uptodate.com/contents/diagnosis-of-hyperthyroidism?search=hipertiroidismo%20primario&source=search_result&selectedTitle=1~150&usage_type=default&display_rank=1

Gutmann, L, Conwit R. Thyrotoxic periodic paralysis [Internet]. Up to Date. Disponible en: https://www.uptodate.com/contents/thyrotoxic-periodic-paralysis?search=paralisis%20periodica&topicRef=5150&source=see_link#H9

SISINIO DE CASTRO. MANUAL DE PATOLOGÍA GENERA.
Tema 58: Fisiopatología del tiroides (págs. 494-499)
https://clinicalkeymeded.elsevier.com/#/books/9788491131625/cfi/6/146!/4/2/6/8/10/8/6/2@0:93.2

WILLIAMS. TRATADO DE ENDOCRINOLOGÍA.
Tema 12: Hipertiroidismo (págs. 364-374)
https://clinicalkeymeded.elsevier.com/#/books/9788413820729/cfi/6/88!/4/2/10/12/12/6/4/4/6/2@0:62.9

Amador KM. Parálisis periódica hipopotasémica tirotóxica y su distinción de otras patologías similares. Conecta Libertad. 2017;1(1):31-41. http://revistaitsl.itslibertad.edu.ec/index.php/ITSL/article/view/103

Barahona MJ, Vinagre I, Sojo L, Cubero JM, Pérez A. Thyrotoxic Periodic Paralysis: A Case Report and Literature Review. Clin Med Res. 9 de enero de 2009;7(3):96-8.
http://www.clinmedres.org/content/7/3/96.short