Derrame Pleural Izquierdo.

2020/2021- Bases de la Medicina Interna I, 2º. Tutor: Bernardino Alcázar Navarrete.

Alberto Torres, Alberto Victoria, Alba Valverde, Marina Vega, Encarnación Yáñez, Mª Dolores Viciana, Mª Dolores Trescastro, Ainhoa Viñolo, Safae Ziyter, Andrea Valero, Andrea Vargas, Carolina Zapata, Alejandro Verdejo, Nuria Villegas, Irene Yoldi, Manuel Viedma, Jose Salazar, Alberto Pérez.

Hospital Alta Resolución Loja, Granada.

Facultad de Medicina

Introducción. Motivo de consulta

Derrame pleural izquierdo, causado por acumulación de líquido en el espacio pleural.

Varón 80 años. No alergias a medicamentos. Exfumador desde hace 20 años. FH: No antecedentes familiares. Policía retirado. PMH: DM tipo II, HTA, Adenocarcinoma de próstata (diagnosticado 2020). Remitido por su MAP a consulta por dolor en hemitórax izquierdo y disnea progresiva de hace tres semanas. No fiebre. No traumatismo torácico. Dolor con aparición súbita en sobreesfuerzo físico. No hay causa infecciosa. No tratamientos previos.

Exploración física y exploraciones complementarias

EXPLORACIÓN FÍSICA

INSPECCIÓN: Buen estado general del paciente
PALPACIÓN: Abolición de las vibraciones vocales.
PERCUSIÓN: Matidez del hemitórax afectado.
AUSCULTACIÓN: Disminución del murmullo vesicular y abolición de las vibraciones vocales.
AUSCULTACIÓN CARDÍACA: TONOS RÍTMICOS SIN SOPLOS

EXPLORACIONES COMPLEMENTARIAS

1.-RADIOGRAFÍA DE TÓRAX: Aumento de densidad a nivel del hemitórax izquierdo.
2.-ECOGRAFÍA TORÁCICA: Derrame pleural izquierdo.
3.-TC TÓRAX/ABDOMEN/PELVIS: Ocho lesiones nodulares en ambos hemicampos y derrame pleural izquierdo con atelectasia pasiva.
4.-TORACOCENTÉSIS: según los ***CRITERIOS DE LIGHT*** es un exudado.

Resultados de las exploraciones

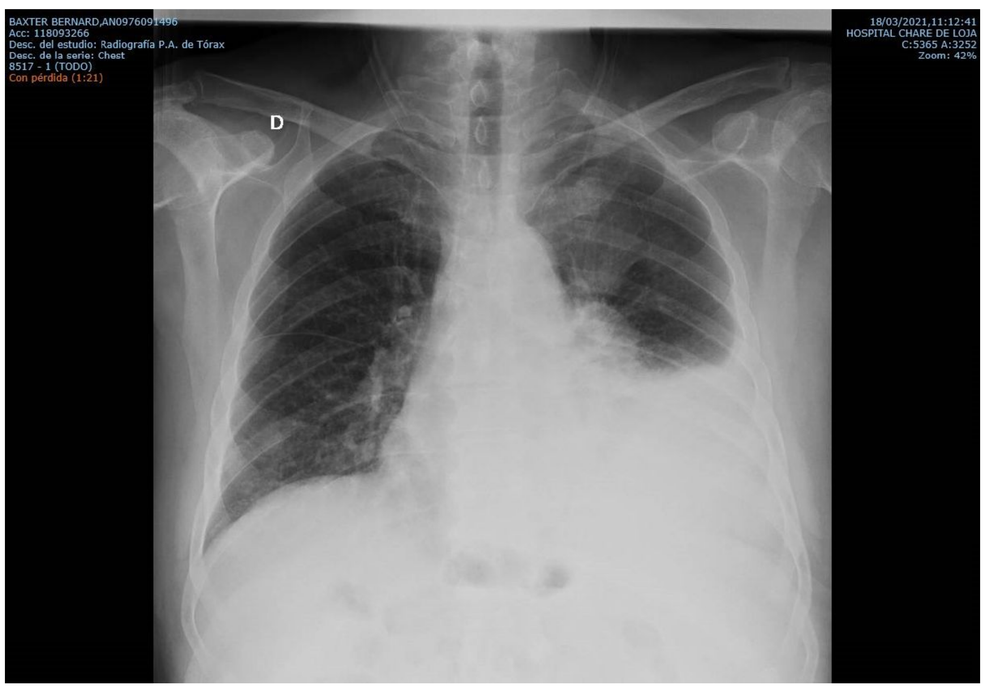

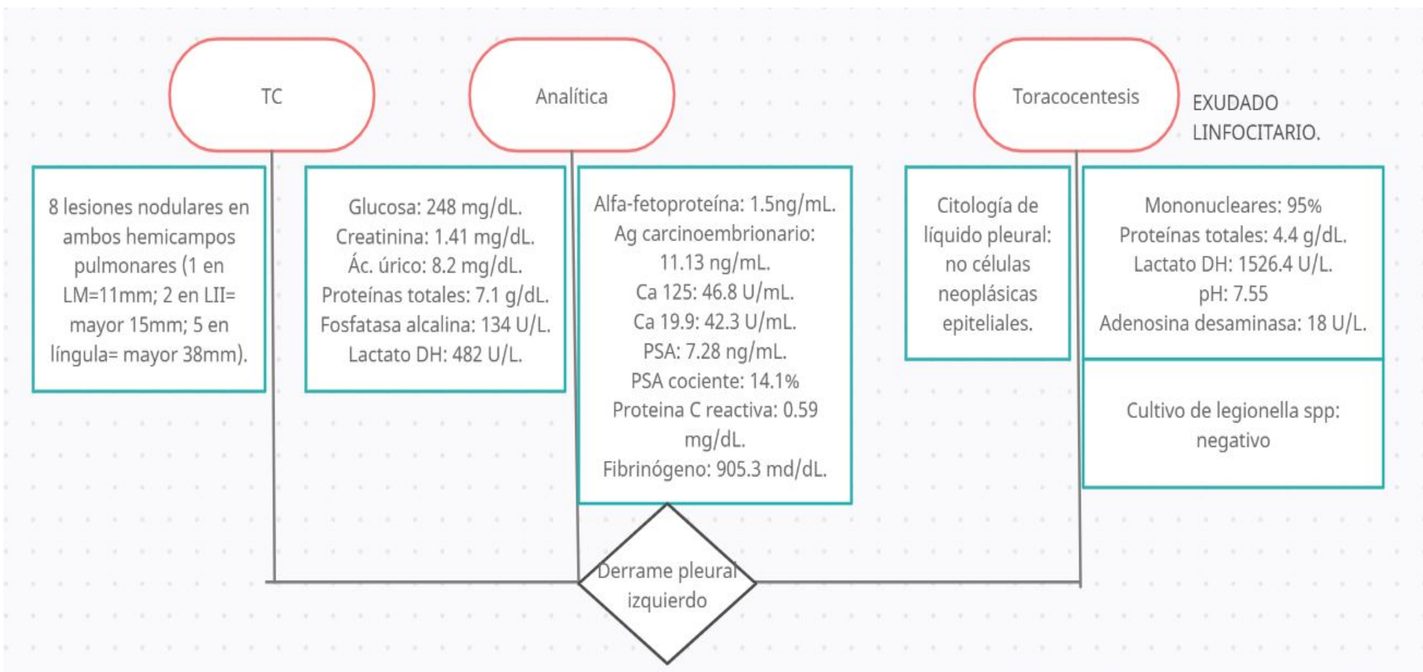

Conclusiones

Tomando de referencia los criterios de Light, obtenemos el juicio de exudado. El exudado de nuestro paciente es de origen neoplásico metastásico por lesiones nodulares múltiples en ambos campos pulmonares más notables en el izquierdo. Estudio citológico con presencia de linfocitos y polinucleares en cuantía ligera. Se aprecia metástasis pleurales. En conclusión, tenemos un DERRAME PLEURAL IZQUIERDO CON EXUDADO LINFOCITARIO Y METÁSTASIS PLEURALES.

Una vez confirmada la sospecha diagnóstica de un derrame pleural, se procede a evaluar las posibilidades terapéuticas. El edema del paciente es un exudado (pues existe un problema en la pleura, inflamándola, siendo responsable de que se forme líquido), por lo tanto, el tratamiento se basa en tres resoluciones: patología infecciosa, inflamatoria o tumoral. Si se tratase de un transudado se aplicarían diuréticos para forzar la diuresis. Ante una patología infecciosa se aplicaría antibióticos.

Referencias bibliográficas

Sisinio de Castro. Manual de Patología general, 8.ª edición - ClinicalKey Student
Introducción a la medicina clínica, Cuarta edición - ClinicalKey Student
Neumología clínica, 2.ª Edición - ClinicalKey Student