PACIENTE CON DISNEA PROGRESIVA, SÍNTOMAS DE IC Y UN SOPLO

2020/2021- Bases de la Medicina Interna I, 2º. Tutor: José Antonio Ramírez Hernández

GRUPO 2: Pedro Barea Rojo, Francisco Javier Batlles Martinez, Alba Benitez Lopez, Malena Berbel Maldonado , Zouhaira Boujemaoui Boulaghmoudi, Sara Bsata Bakour, Lucia Bueno Jimenez, Marta Calderon Garcia, Lucia Callejon Espinosa, Maria Campos Quesada, Gonzalo Candón Ibáñez, Juan Miguel Cano Sevilla, Mariola Caracuel López de Lerma, Moises Carrasco Ruiz de Valdivia, Marina Carrillo Mateo, Alejandro Carrillo Ortega, Lorenzo Ruiz Viñas, Victoria Hermoso.

Facultad de Medicina

Hospital Universitario Virgen de las Nieves, Granada

Introducción. Motivo de consulta

Mujer de 64 años fumadora de 20 cigarrillos diarios consulta por disnea. Presenta un cuadro agudo de 3-4 días de evolución consistente en crisis paroxística de disnea nocturna. Insomnio de conciliación desde hace un mes. Auto escucha de sibilantes nocturnos y tos no productiva. Astenia, debilidad y palpitaciones al salir a caminar.

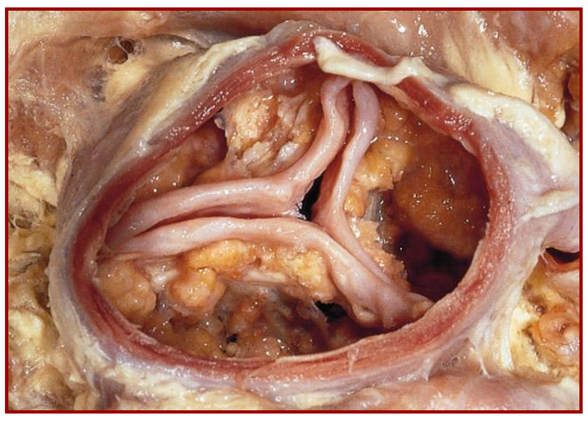

Exploración física

Durante la exploración podemos palpar un **pulso carotideo débil y tardío** y también un **frémito sistólico** (vibración de la pared torácica como consecuencia del paso del flujo de laminar a turbulento). Además de un latido apical sostenido que puede desplazarse lateralmente.

En la **auscultación** escuchamos un **soplo sistólico del tipo crescendo-decrescendo**, en el 2º espacio intercostal derecho. El segundo tono puede ser el único ya que el **componente aórtico se encuentra disminuido o retrasado**.

Exploraciones complementarias

- **ECG**: encontramos signos de hipertrofia ventricular izquierda y sobrecarga de aurícula izquierda (ondas R alto voltaje negativa asimetrica en V5-V6, aplanada en DI, aVL). Además, eje desplazado a la izquierda.
- **Analítica**: glucosa 141, urea 41, creatinina 0'67, bilirrubina total 0'8, LDH 280, sodio 137, potasio 4'5, NTproBNP 15.810, PCR 12, tropo 57, Hb 12'6 macrocítica hipercroma, leucocitos 9.920 con 86% PMN, plaquetas 127.000. Coagulación normal. - Sistemático de orina: leucocitos 500, indicios hematíes.
- **Rx de tórax**: observamos cardiomegalia, infiltrado intersticial bilateral, pinzamiento de ambos senos costofrénicos.
- **Ecocardiograma**: Ventrículo izquierdo ligeramente dilatado con hipertrofia ligera excéntrica y función sistólica moderadamente-severamente deprimida (FE 35%). Válvula mitral con velos flexibles, buena apertura e insuficiencia leve. **Válvula aórtica intensamente calcificada** sin poder precisar si es bi o trivalva con estenosis severa (gradiente máximo de 100 mmhg y área por EC ‹ 1 cm2) y regurgitación severa central.

Resultados de las exploraciones

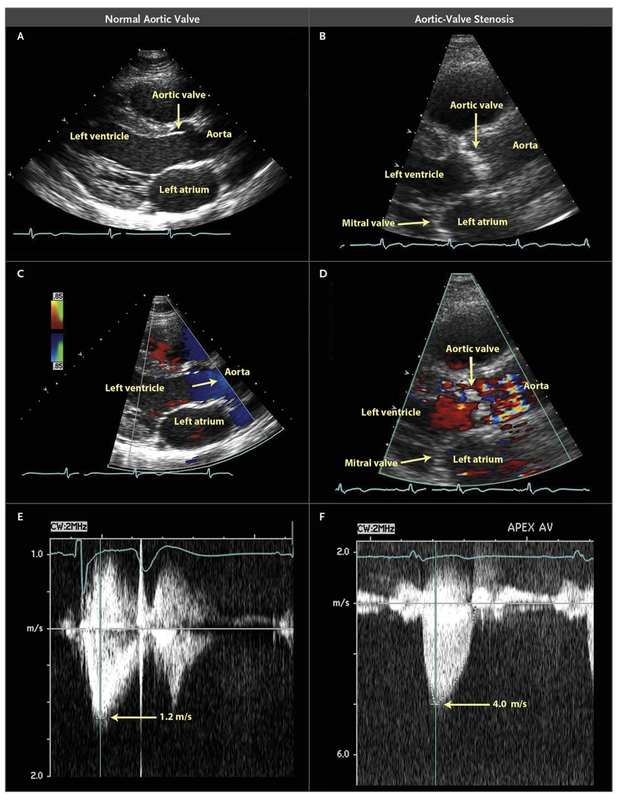

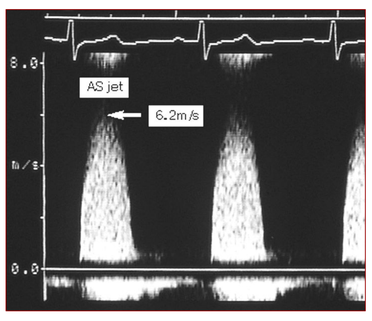

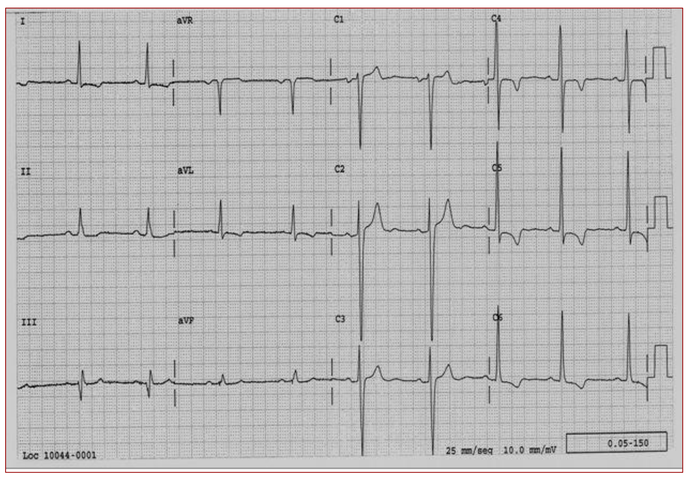

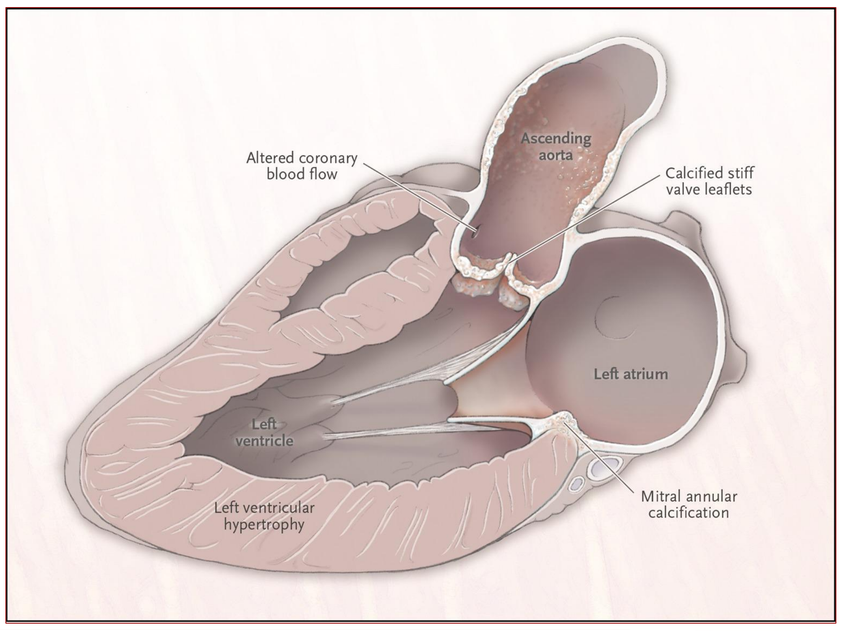

Conclusiones

Tras realizar la exploración física y algunas pruebas complementarias, hemos llegado a la conclusión de que la paciente presenta **insuficiencia cardiaca de novo** con una **disfunción sistólica de ventrículo izquierdo** de etiología valvular con **estenosis aórtica severa**, probablemente por presencia de una válvula bicúspide. En cuanto al tratamiento, se debe realizar una **resección de la válvula aórtica y sustitución por prótesis**

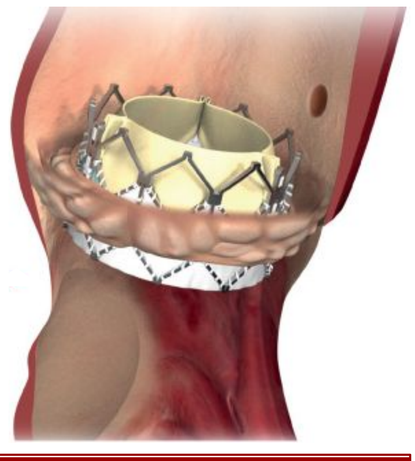

Referencias bibliográficas

1. Patrick T. O'Gara; Joseph Loscalzo. Capítulo 246: valvulopatía aórtica. Harrison. Principios de Medicina Interna. 20ed. Madrid: McGraw Hill;2019.
2. Catherine M. Otto, M.D., and Bernard Prendergast, D.M. Aortic-Valve Stenosis-From Patients at Risk to Severe Valve Obstruction. The New England Journal of Medicine. 2014.
3. C. Rozman y F. Cardellach. Farreras Rozman:Medicina Interna. XIX edición. Elsevier. 2020
4. Pérez Arellano, José Luis. Sisinio de Castro. Manual de Patología general, 8.ª edición. Elsevier; 2020

AGRADECIMIENTOS: al profesor Don José Antonio Ramírez Hernández por su colaboración e implicación en el caso.