SÍNDROME ANÉMICO

2021/2022 - Bases de la Medicina Interna I, 2º. Tutor: Francisco Navarro-Pelayo Sánchez

GRUPO 14: María Isabel Salguero Reche, María Sánchez Alcaina, Claudia Sánchez García, Juan Manuel Sánchez Rodríguez, Sara Segura Cano, Adriana Soler García, Isabel Sánchez Gaona, Alejandro Sánchez Martín, Manuel Sánchez Romero, María del Mar Sánchez Única, Emma Serrano Sánchez, Ana Belén Tarifa López, Jose Miguel Sanz Soto, Mario San Miguel Quesada, Alicia Sánchez Romero, María Soto Parra, Pablo Tiessler Durán.

Unidad de hematología del HUVN

MOTIVO DE CONSULTA

Paciente varón de 68 años, que ha notado una pérdida de 7 kg en los últimos meses y no ha acudido a las pruebas de cribado pertinentes.
Acude a consulta por **cansancio y palidez**. Está asténico y presenta disnea en grandes esfuerzos, ha perdido el apetito y se encuentra estreñido, con deposiciones normales y sin malenas.

EXPLORACIÓN FÍSICA Y COMPLEMENTARIA

Exploración física: palidez en mucosas, piel y lecho ungueal acompañado de un ligero soplo sistólico. Por lo demás, no hay ningún hallazgo significativo.
Solicitamos una **analítica complementaria** por sospecha de anemia.

Analítica

- Hemoglobina 11,5g/dl → Anemia en Varón -12g/dl
- VCM 71fl → VCM -82fl → Anemia Microcítica
- HCM 27pg → HCM Baja → Anemia Hipocrómica
- Hematocrito menos del 35%
- Leucocitos 6200/mm³
- Plaquetas 335000/mm³

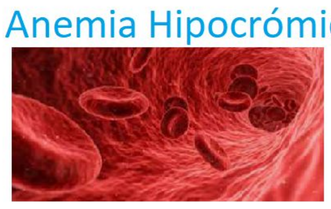

Parámetros del Hierro: los valores de Ferritina , sideremia,transferrina e IST muestran metabolismo del hierro alterado , esto nos lleva a pensar en una **Anemia Ferropénica.**

ANALÍTICA COMPLEMENTARIA

FROTIS DE SANGRE →

Glóbulos rojos:
- **PEQUEÑOS**
- con **FALTA** de**COLOR**

} **HIPOCROMÍA INTENSA POR FERROPENIA**

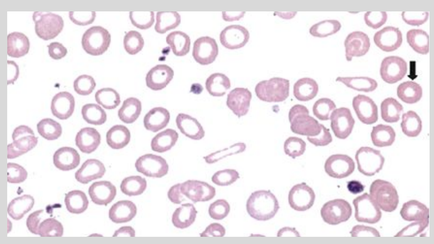

PRUEBA DE SANGRE OCULTA EN HECES → Resultados en ayuno **POSITIVOS** ✓

↳ **¿CÁNCER COLORRECTAL?** → ***MARCADORES TUMORALES***
Estudiamos **CEA o ANTÍGENO CARCINOEMBRIONARIO** =
Resultados **MUY ELEVADOS (x100)**.

PRUEBAS COMPLEMENTARIAS

COLONOSCOPIA →
Masa estenosante en colon

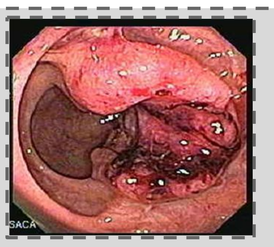

BIOPSIA → **Adenocarcinoma de colon**

TAC
- Presencia de LOES
- **Estadio IV**
- **Metástasis hepática**

CONCLUSIONES

Mediante la exploración física y pruebas complementarias concluimos el diagnóstico de **adenocarcinoma de colon en estadio IV con metástasis hepáticas** (presencia de anemia ferropénica microcítica, sangre en las heces y observación de una masa en el colón).
Se traslada al paciente a la unidad de oncología. Respecto al tratamiento, se proporcionará tratamiento oncológico mediante sesiones de quimio-radio y medicamentos como *"bevacizumab"*. Se realizará un abordaje quirúrjico si es necesario. Finalmente, si estos tratamientos no son suficientes, se planteará un tratamiento paliativo.

BIBLIOGRAFÍA

1. Farreras Rozman. Medicina Interna, 19ª edición.
2. Goldman-Cecil. Tratado de medicina interna, 25ª edición.
3. Guyton y Hall. Tratado de Fisiología médica, 13ª edición.
4. Harrison, Principios de Medicina Interna, 16ª edición
5. Manual de patología general. Sisinio de Castro. Manual de Patología general, 8ª edición.
6. Modest DP, Pant S, Sartore-Bianchi A. Treatment sequencing in metastatic colorectal cancer. Eur J Cancer 2019;109:70-83.
7. Noguer- Balcells. Exploración clínica práctica. 28ª edición.